

Fonaments de Colposcòpia

Josep M Solé

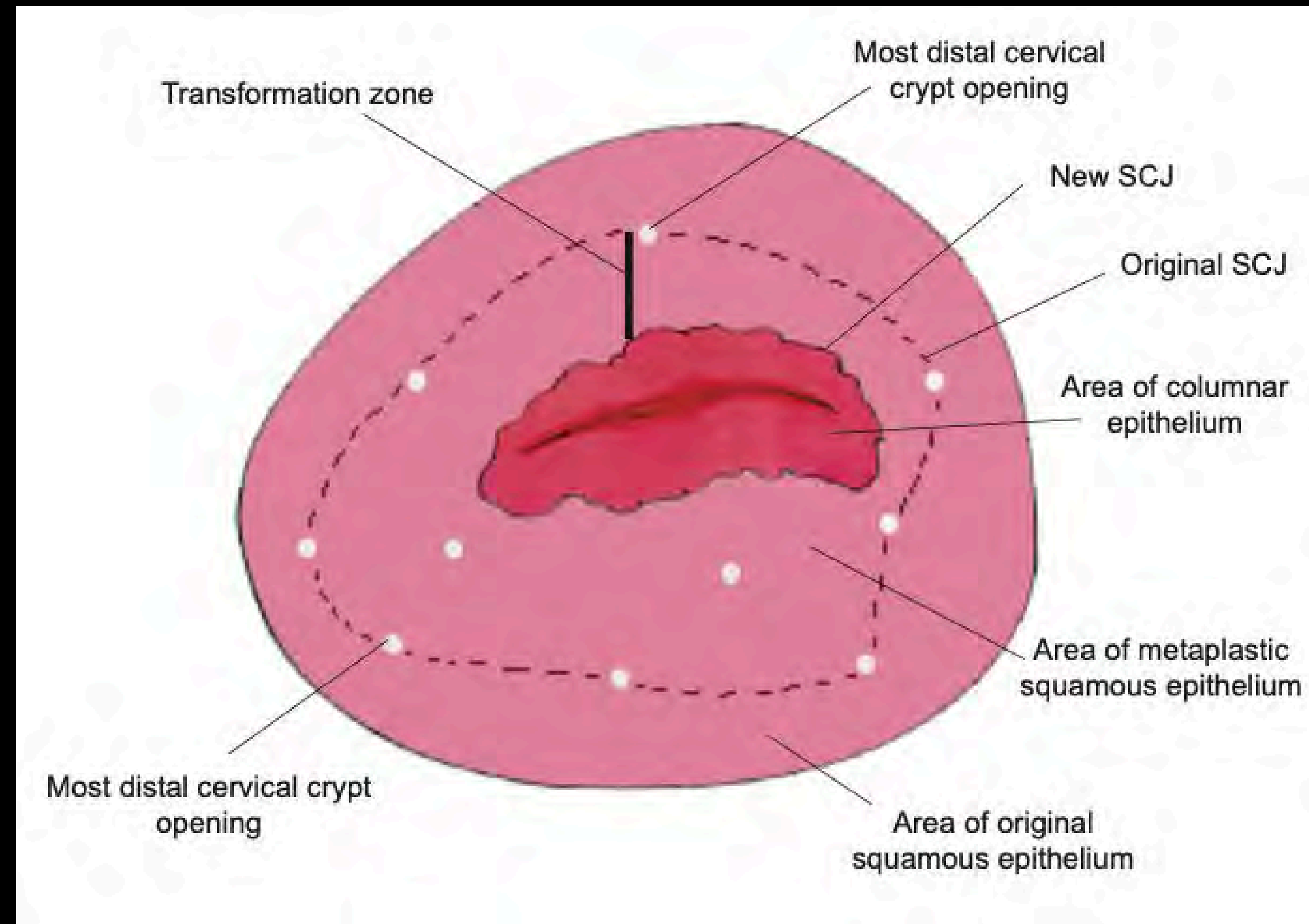
El objetivo fundamental de la colposcopia es la prevención secundaria del CCU. Para cumplir este objetivo, existen

distintas indicaciones para realizar una colposcopia:

1. Estudio inicial tras una citología/prueba VPH anormales
2. Seguimiento de pacientes con lesiones intraepiteliales, antes o después del tratamiento. Por tanto, es imprescindible conocer la indicación por la que se debe realizar una colposcopia y, el resultado de las pruebas que han motivado dicha indicación. El conocimiento de los resultados previos de cribado (citológico/prueba VPH) mejora la sensibilidad de la impresión colposcópica para la lesión de alto grado [2].

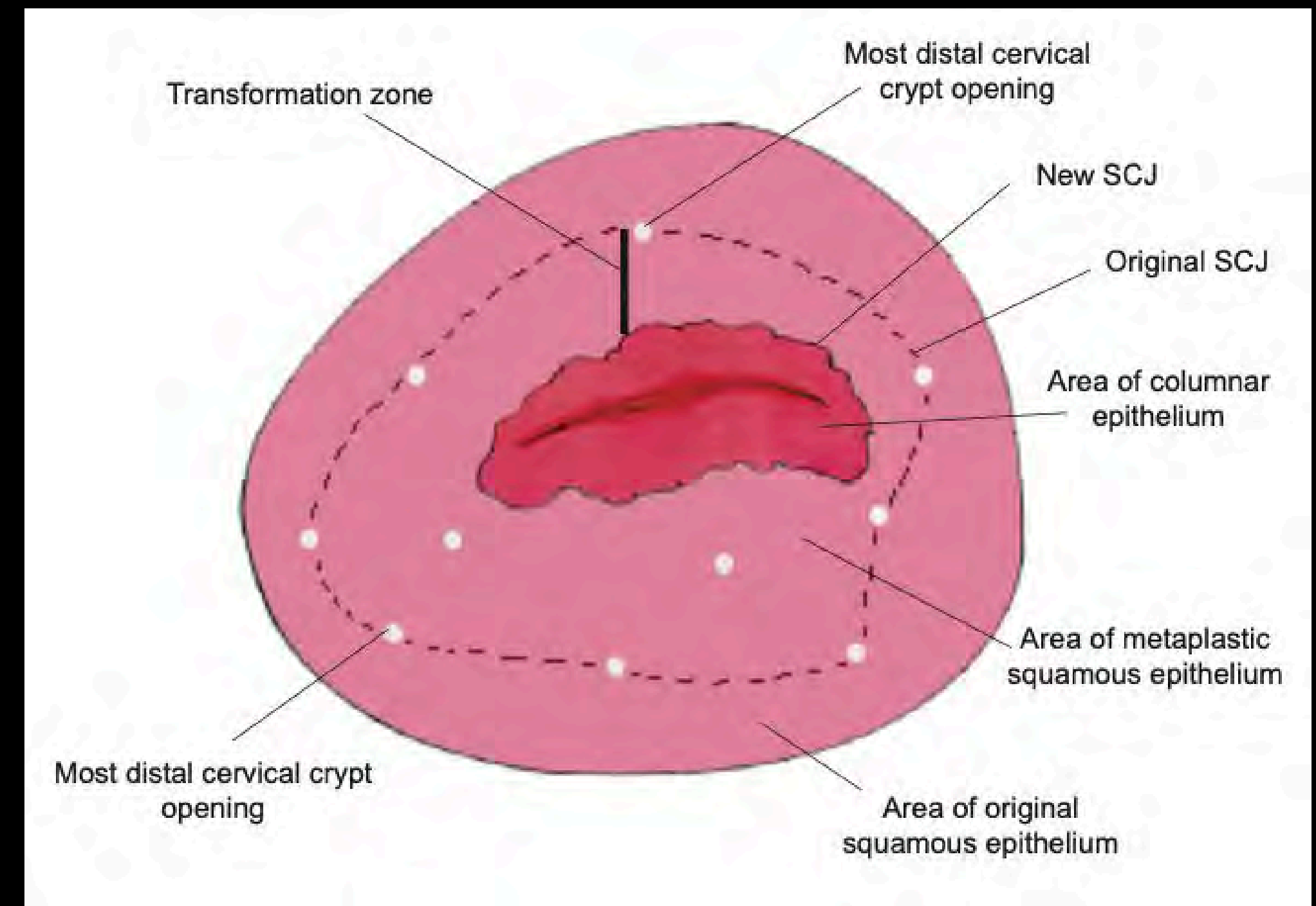
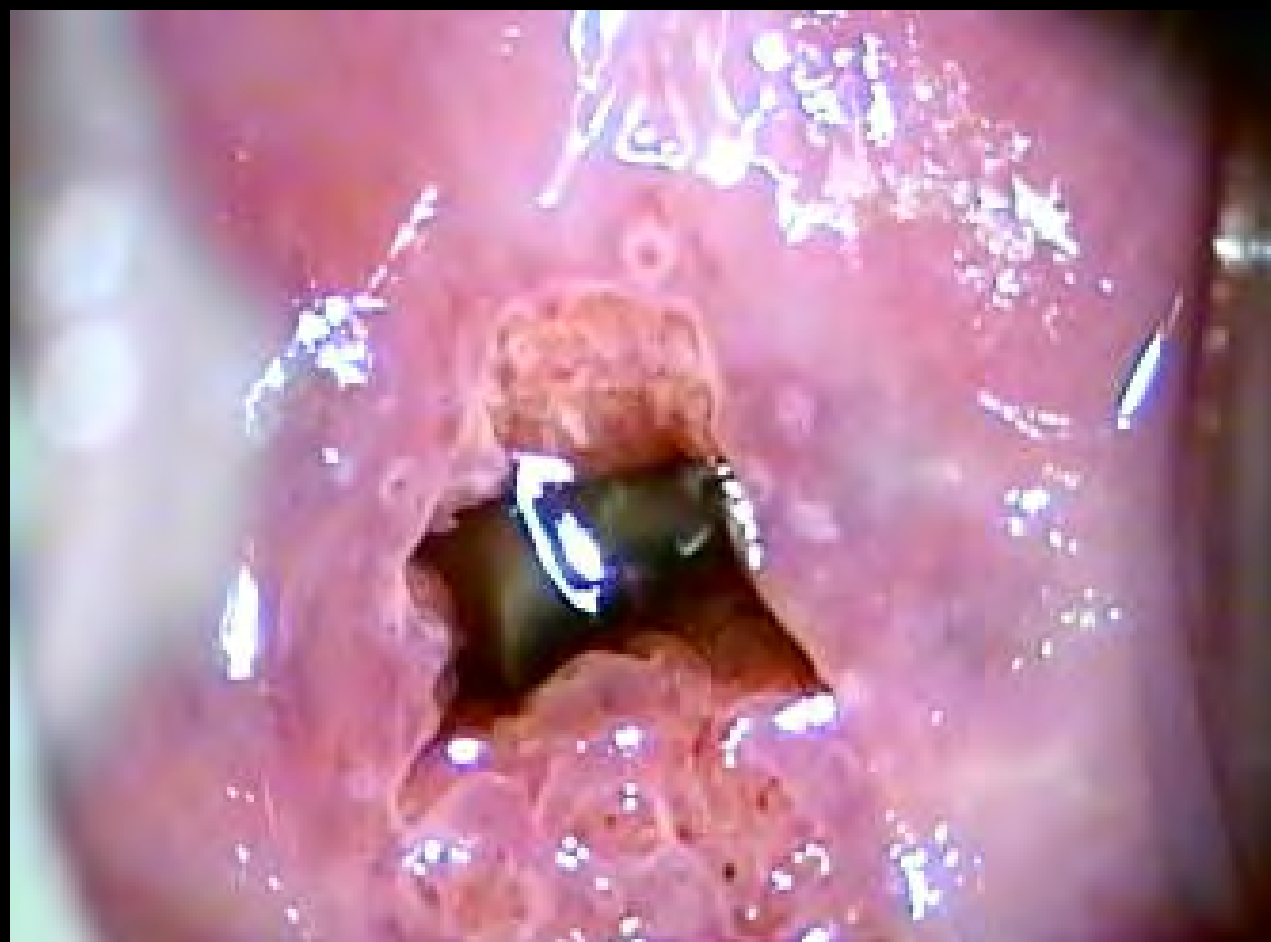Tiempo entre citología y colposcopia según AEPCC

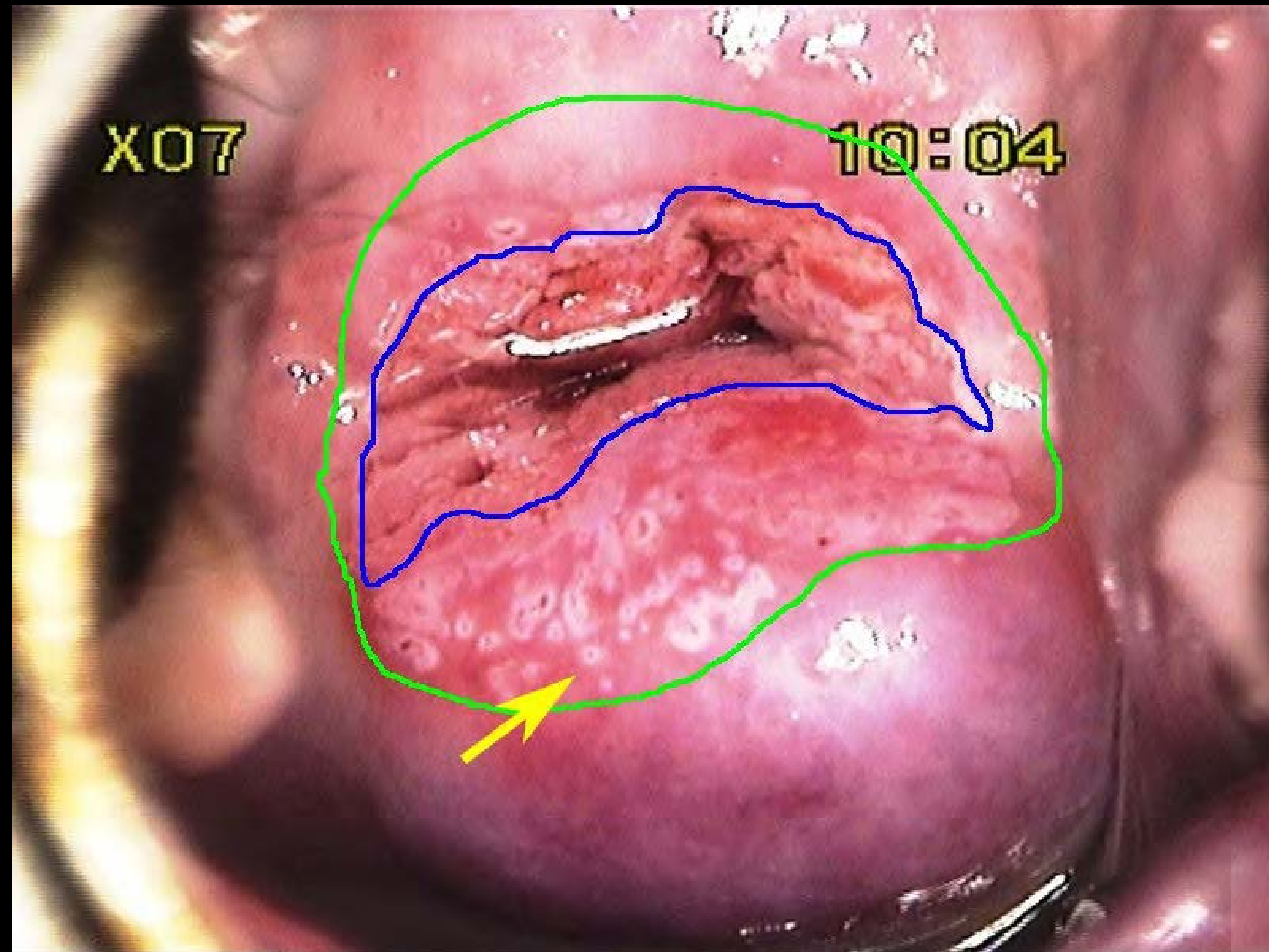
	ASCUS/LSIL	HSIL/ASC-H	AIS/Carcinoma	VPH persistente y cito NPCM al año	Síntomas de cáncer
Semanas	8	4	2	16	2



Zona de Transformació

- Zona de Transformació
 - Criptes glandulars
 - Quists de Naboth





Identifying the inner and outer extent of the transformation zone

Arrow: Farthest crypt opening

Blue line: SCJ (inner extent of transformation zone)

Green line: Outer extent of transformation zone

Nomenclatura: IFCPC 2011

Nomenclatura IFCPC 2011¹
Aceptada en el Congreso Mundial de Río, 5 de Julio, 2011

Terminología colposcópica del cuello uterino de IFCPC 2011 ¹	
Evaluación General	<ul style="list-style-type: none"> Adecuada/inadecuada a causa de ... (por ej.: cuello uterino no claro por inflamación, sangrado, cicatriz) Visibilidad de la unión escamocolumnar: completamente visible, parcialmente visible, no visible. Tipos de zona de transformación 1,2,3
Hallazgos colposcópicos normales	Epitelio escamoso original: <ul style="list-style-type: none"> Maduro Atrófico Epitelio columnar <ul style="list-style-type: none"> Ectopía Epitelio escamoso metaplásico <ul style="list-style-type: none"> Quistes de Naboth Aberturas glandulares y/o criptas glandulares Deciduosidad en el embarazo

Hallazgos colposcópicos anormales	Principios generales	Ubicación de la lesión: dentro o fuera de la zona de Transformación, ubicación de la lesión según las agujas del reloj. Tamaño de la lesión Número de cuadrantes del cuello uterino que cubre la lesión, tamaño de la lesión en porcentajes del cuello uterino.	
	Grado 1 (Menor)	Epitelio acetoblanco delgado. Borde irregular	Mosaico fino, Puntillado fino
	Grado 2 (Mayor)	Epitelio acetoblanco denso, Aparición rápida de epitelio acetoblanco. Orificios glandulares abiertos con bordes engrosados.	Mosaico grueso, Puntillado grueso. Bordes delimitados, Signo del límite del borde interno, Signo de cresta o sobreelevado.
	No específicos	Leucoplasia (queratosis, hiperqueratosis), Erosión Solución de Lugol (Test de Schiller): positivo/negativo	
Sospecha de invasión		Vasos atípicos Signos adicionales: Vasos delgados, superficie irregular, lesión exofítica, necrosis, ulceración (necrótica), tumoración nodular.	
Hallazgos varios		Zona de transformación congénita, Condiloma, Pólipo (exocervical /endocervical) Inflamación,	Estenosis, Anomalía congénita, Anomalías post tratamiento, Endometriosis

Ubicació, Tamany, Patró, Vores, Dinamisme

Nomenclatura

Tabla 5.1: Clasificación colposcópica de la International Federation of Cervical Pathology and Colposcopy (IFCPC) 2011 [1]

Terminología colposcópica del cuello uterino de IFCPC 2011¹

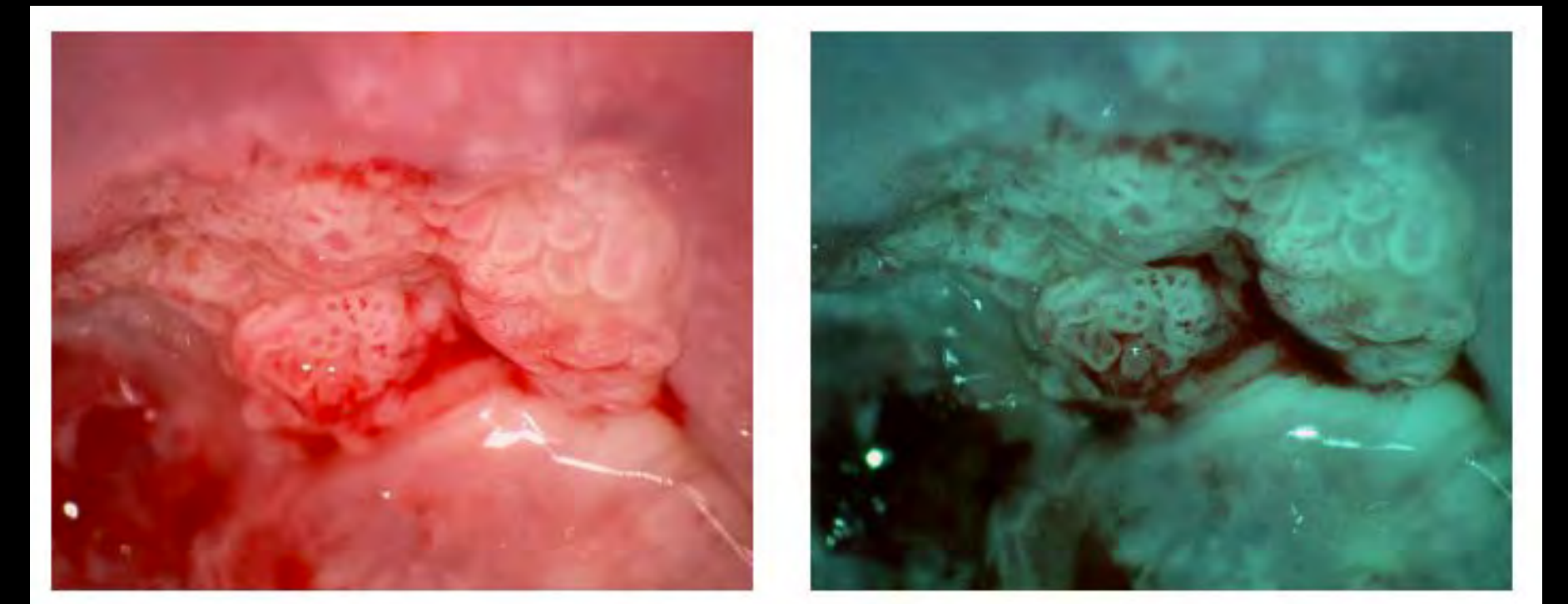
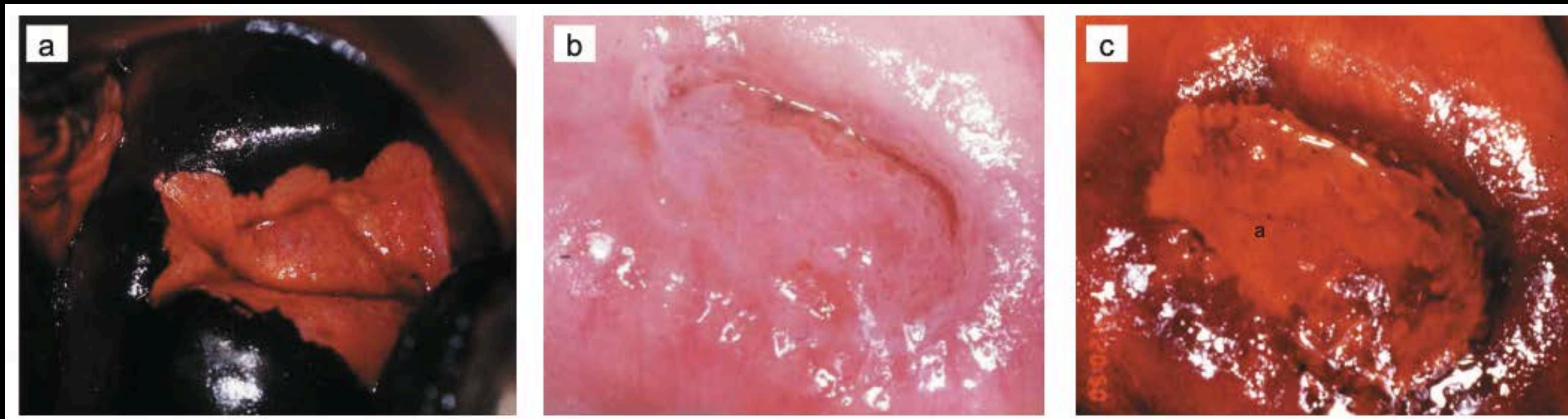
Evaluación General		<ul style="list-style-type: none"> Adecuada/ inadecuada a causa de... (por ej: cuello uterino no claro por inflamación, sangrado, cicatriz) Visibilidad de la unión escamocolumnar: completamente visible, parcialmente visible, no visible Tipos de zona de transformación 1,2,3	
Hallazgos colposcópicos normales		Epitelio escamoso original: <ul style="list-style-type: none"> Maduro Atrófico Epitelio columnar <ul style="list-style-type: none"> Ectopía Epitelio escamoso metaplásico <ul style="list-style-type: none"> Quistes de Naboth Aberturas glandulares y/o criptas glandulares Deciduosis en el embarazo	
Hallazgos colposcópicos anormales	Principios generales	Ubicación de la lesión: dentro o fuera de la zona de Transformación, ubicación de la lesión según las agujas del reloj Tamaño de la lesión Número de cuadrantes del cuello uterino que cubre la lesión, tamaño de la lesión en porcentajes del cuello uterino	
	Grado 1 (Menor)	Epitelio acetoblanco delgado. Borde irregular	Mosaico fino, Puntillado fino
	Grado 2 (Mayor)	Epitelio acetoblanco denso, Aparición rápida de epitelio acetoblanco. Orificios glandulares abiertos con bordes engrosados	Mosaico grueso, Puntillado grueso. Bordes delimitados, Signo del límite del borde interno, Signo de cresta o sobreelevado
	No específicos	Leucoplasia (queratosis, hiperqueratosis), Erosión Solución de Lugol (Test de Schiller): positivo/negativo	
Sospecha de invasión		Vasos atípicos Signos adicionales: Vasos delgados, superficie irregular, lesión exofítica, necrosis, ulceración (necrótica), tumoración nodular.	
Vasos atípicos		Zona de transformación congénita, Condiloma, Pólipo (exocervical / endocervical) Inflamación	Estenosis, Anomalia congénita, Anomalías post tratamiento, Endometriosis

Tabla 5.2. Diferencias entre la Terminología ASCCP 2017 y la terminología IFPC 2011 [44]

	ASCCP 2017	IFCPC 2011
Impresión general: visibilidad del cérvix	Totalmente /No totalmente visible	Adecuada/Inadecuada
Impresión general: visibilidad de la Unión Escamo Columnar	Totalmente /No totalmente visible	Completamente/Parcialmente/No visible
Impresión general: tipo de ZT	No emplea	ZT tipo 1,2 o 3.
Hallazgos colposcópicos anormales	Cambios de Bajo Grado/ Cambios de Alto Grado	Grado 1 (menores) Grado 2 (mayores)
Tipo de Escisión	No contempla	Excisión tipo 1, 2 o 3

Tècnica

- Sèrum salí
- Àcid Acètic 3% o 5%- 1 minut!
- Lugol
- Filtre verd - Vasos



Característiques de les lesions

- Acetoblanc
- Patró Vascular
- Marges
- Tamany
- Captació Iugol
- Superfície / Friabilitat

Patrons colposcòpics











	Columnar epithelium		Mosaic – fine
	Dense acetowhite epithelium – mild		Mosaic – coarse
	Dense acetowhite epithelium – dense		Atypical vessels
	Punctuation – fine		"Character writing" atypical vessels
	Punctuation – coarse		Pollarded vessels

Table 5.1 Normal and abnormal reactions with iodine		
Designation	Staining	Underlying histology
Iodine positive	Deep brown (mahogany)	Mature glycogen-containing squamous epithelium
Iodine negative	None	Columnar epithelium Immature metaplastic epithelium Inflammation
Weak staining	Lighter shades of brown	Waning estrogen effect (menopause) Transformation zone during metaplasia
Iodine-yellow	Characteristic canary yellow to ocher	HSIL (CIN 2, CIN 3)
Nonsuspicious iodine-yellow area	Yellow	Metaplastic squamous epithelium LSIL (CIN1)
Iodine positive mosaic or punctation	Brown, brownish, speckled brown	Condylomatous colpititis, condylomatous lesions

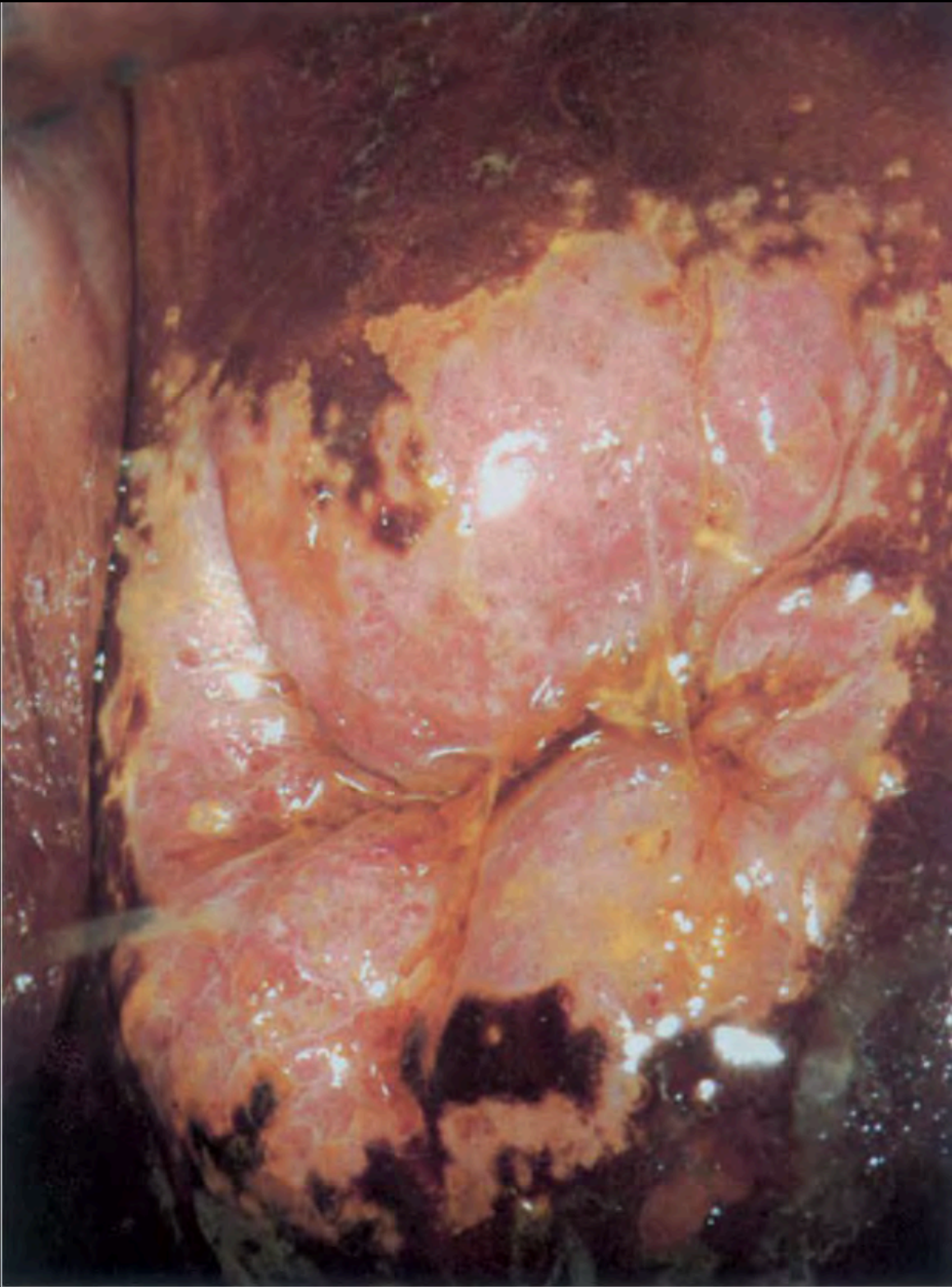

Fig. 5.12 The normal transformation zone does not stain with iodine. Note the contrast with the mahogany color of the original squamous epithelium.

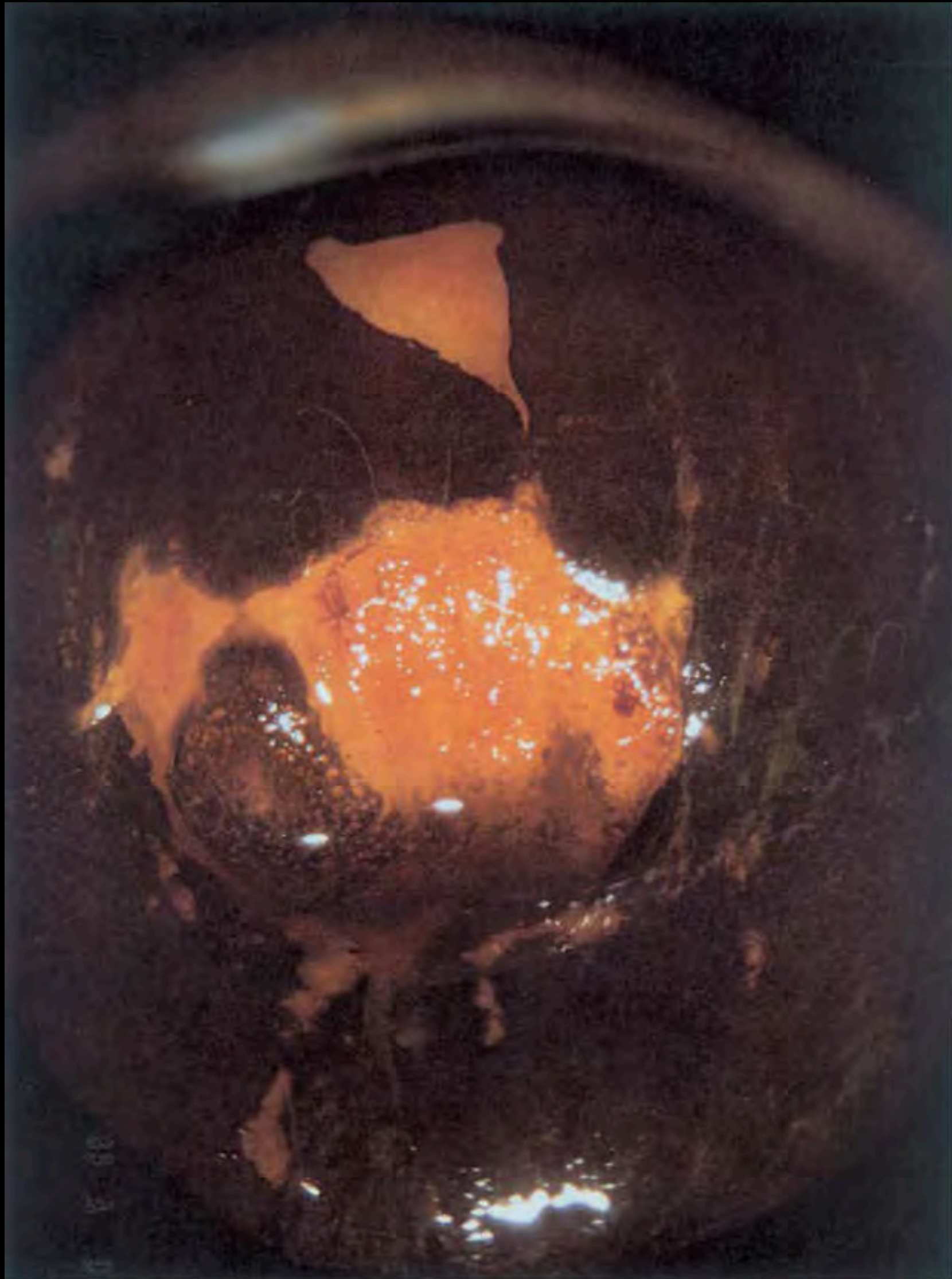
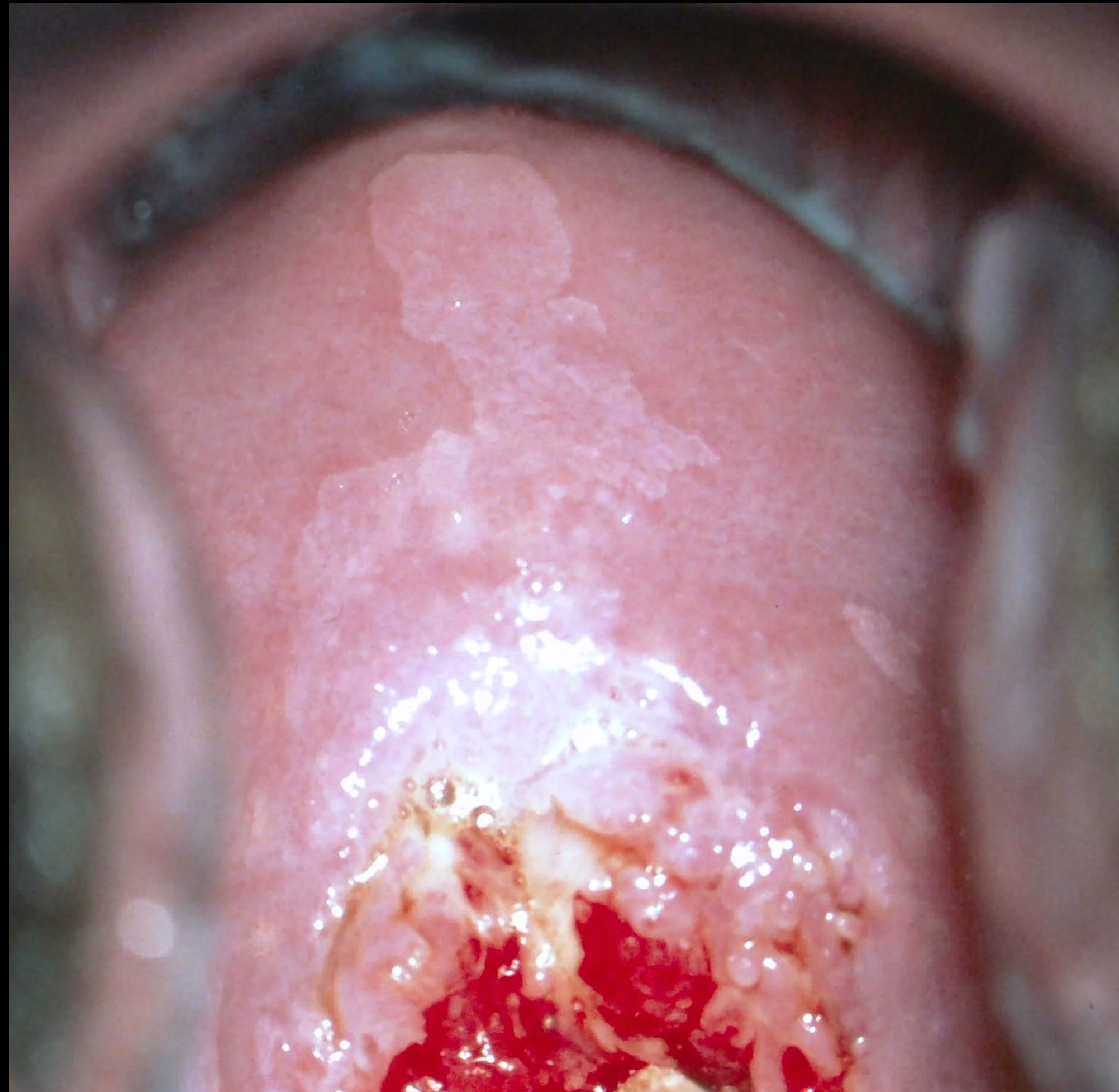
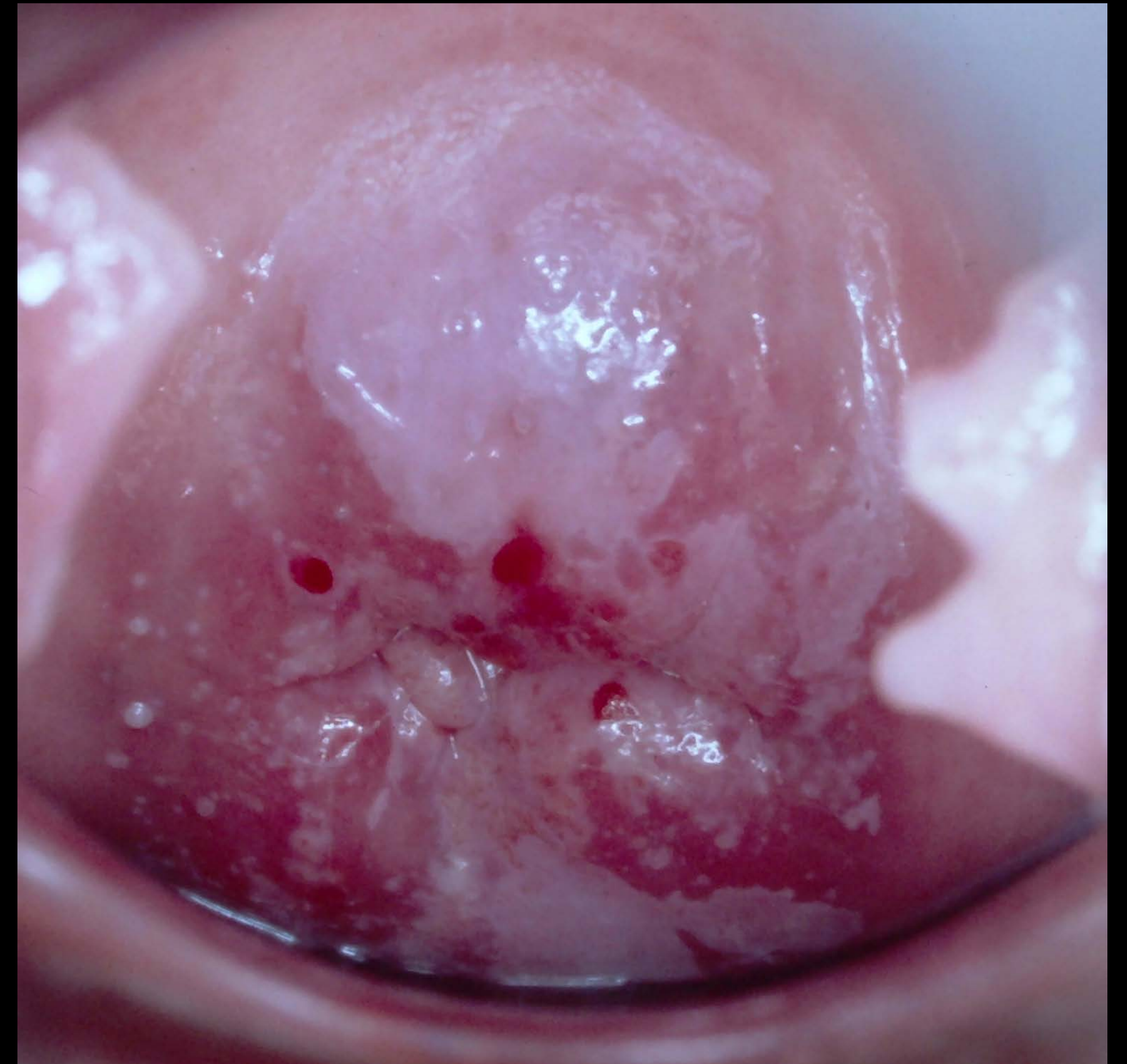
Fig. 5.21 Patchy uptake of iodine by a partially atypical transformation zone. Histology showed HSIL (CIN 3). On the left, within the transformation zone, there is a small condylomatous area with iodine-positive punctation. At 12 o'clock there is an isolated nonsuspicious iodine-yellow area.

Epiteli Aceto-blanc

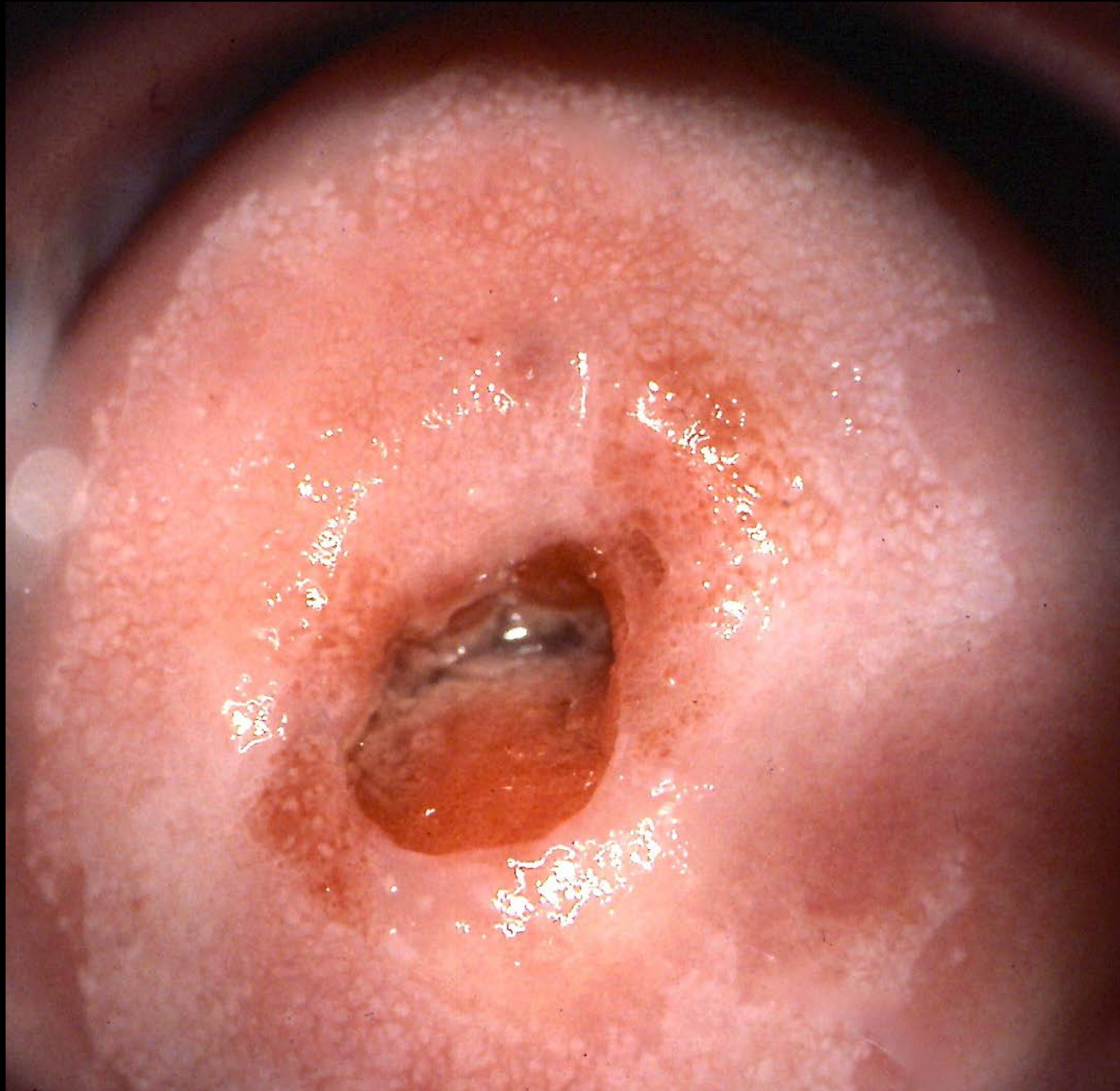


Grau 1

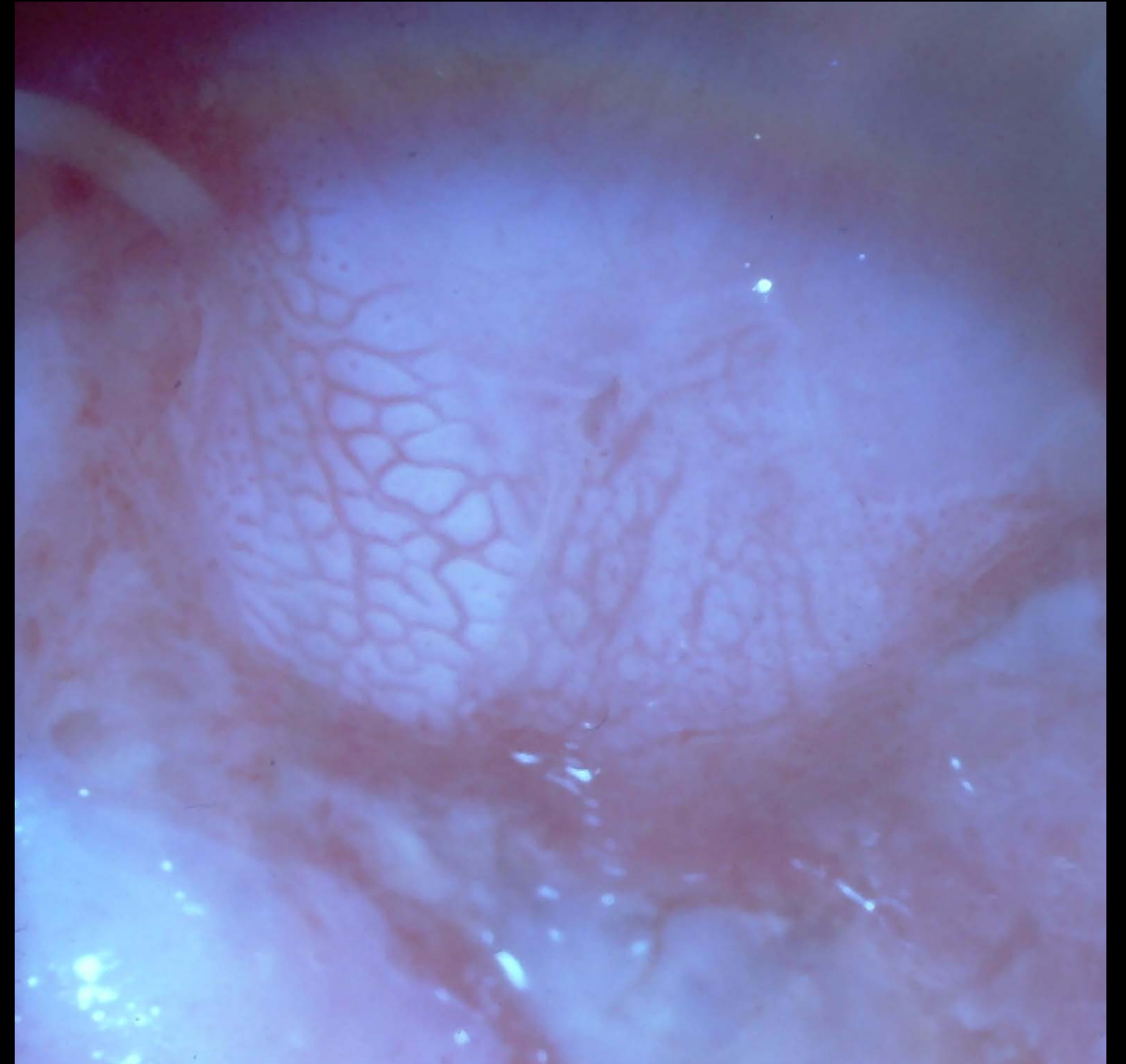


Grau 2

Mosaic

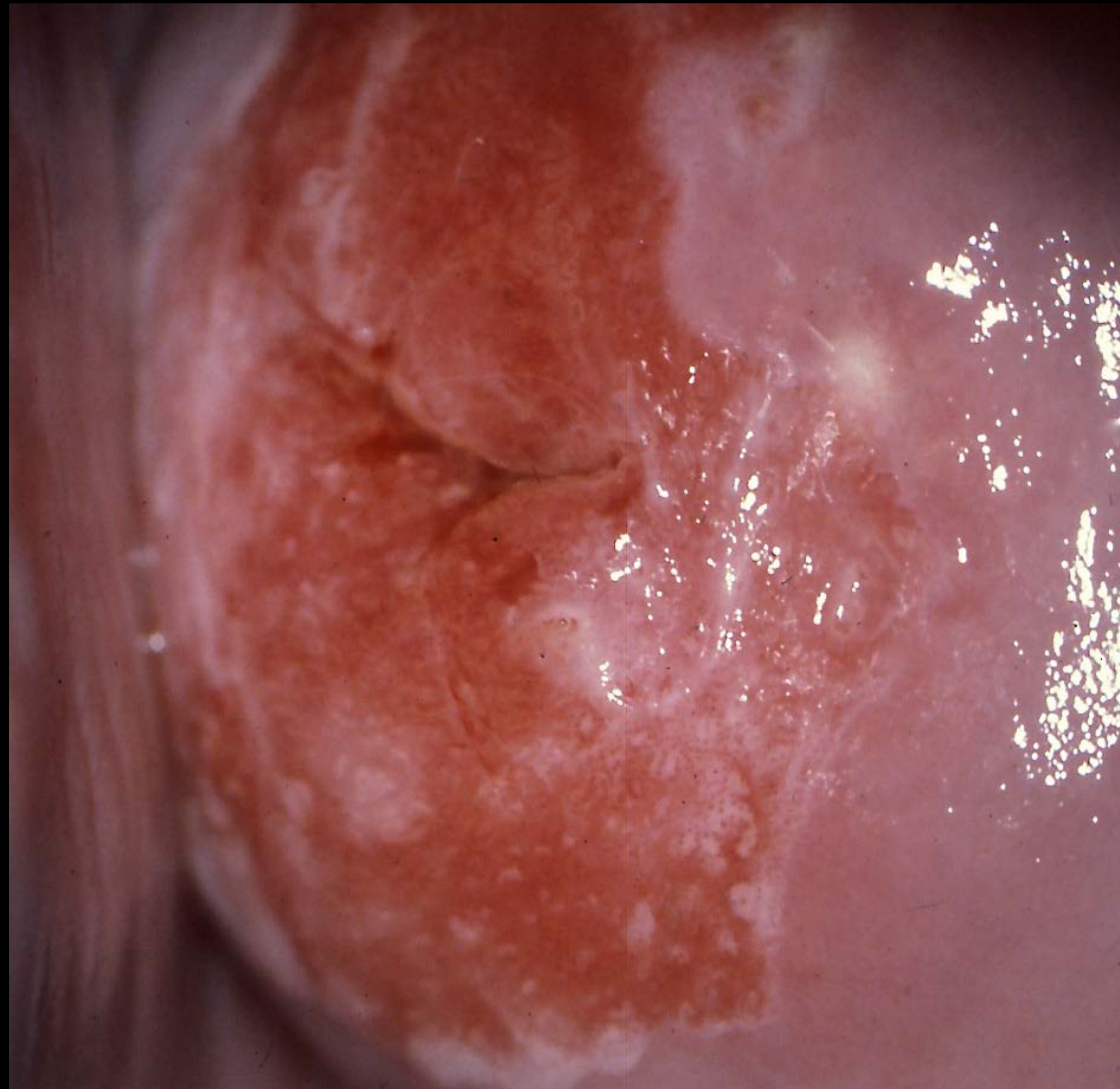


Grau 1

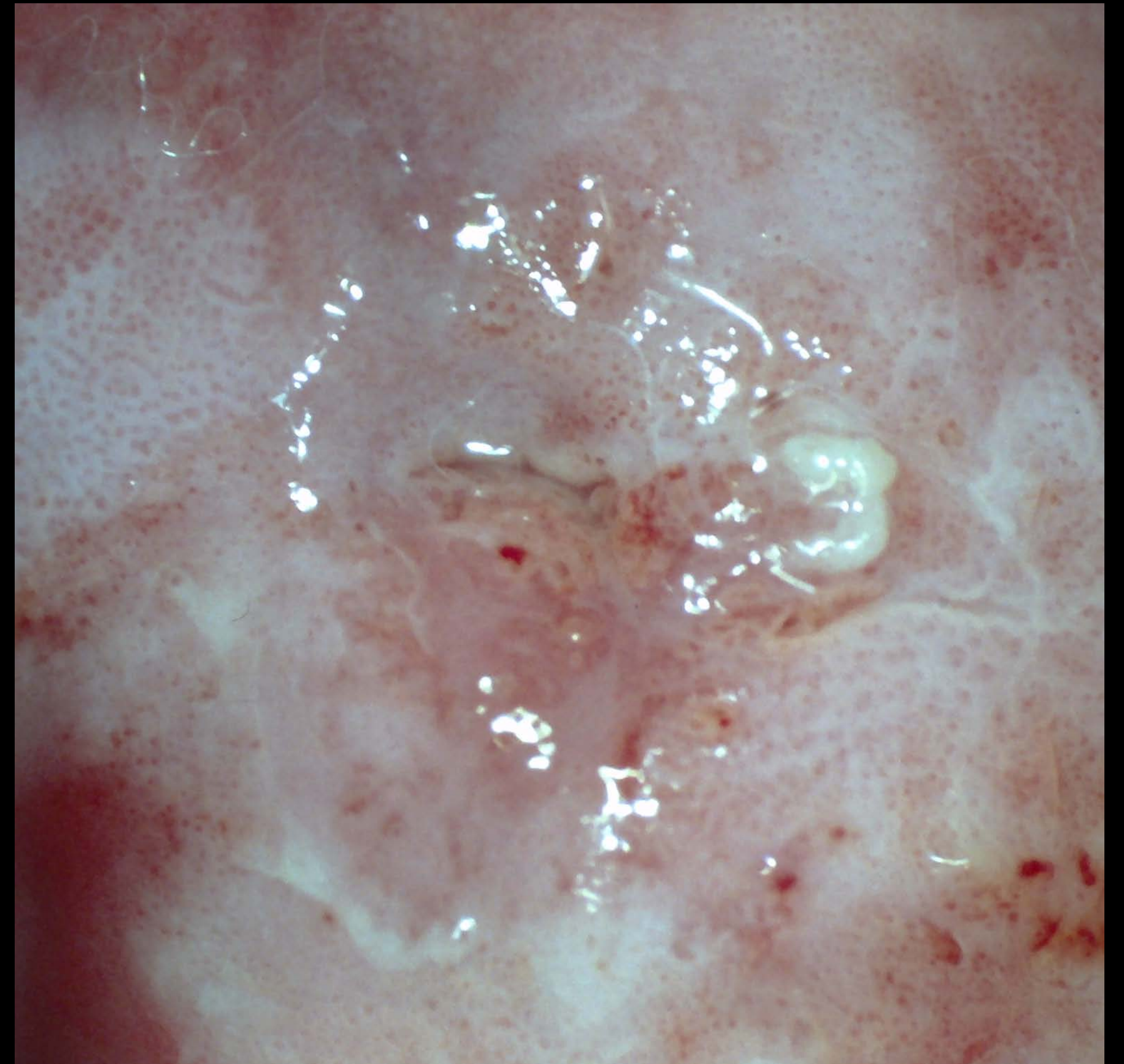


Grau 2

Puntejat



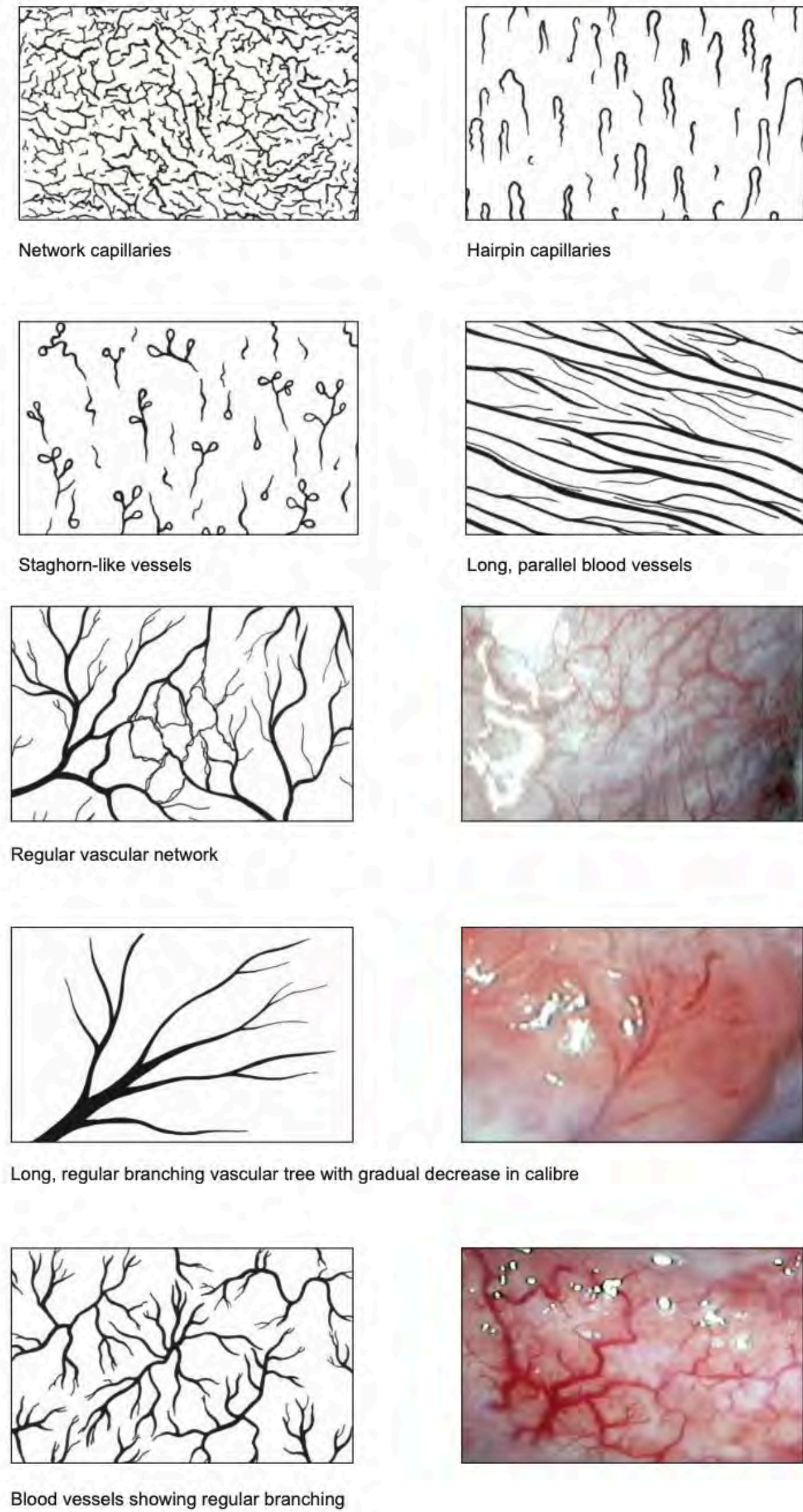
Grau 1



Grau 2

Vasos

Fig. 8.5. Normal blood vessel patterns seen with a colposcope, usually best seen at 10× to 15× magnification.



Vasos típicos

Fig. 13.4. Vascular patterns. (a–f) Abnormal blood vessel patterns (apart from mosaic and punctate patterns) are irregular in a variety of ways. Their common feature is lack of branching and any form of symmetry. (a) Wide hairpin-like vessel. (b) Waste thread vessel. (c) Tendril-like vessel. (d) Bizarre branching waste thread vessel. (e) Pollarded vessel. (f) Comma-shaped or tadpole vessel. Normal blood vessel patterns branch like a tree does. (g) Normal branching vascular patterns, often best seen stretched over a nabothian follicle.


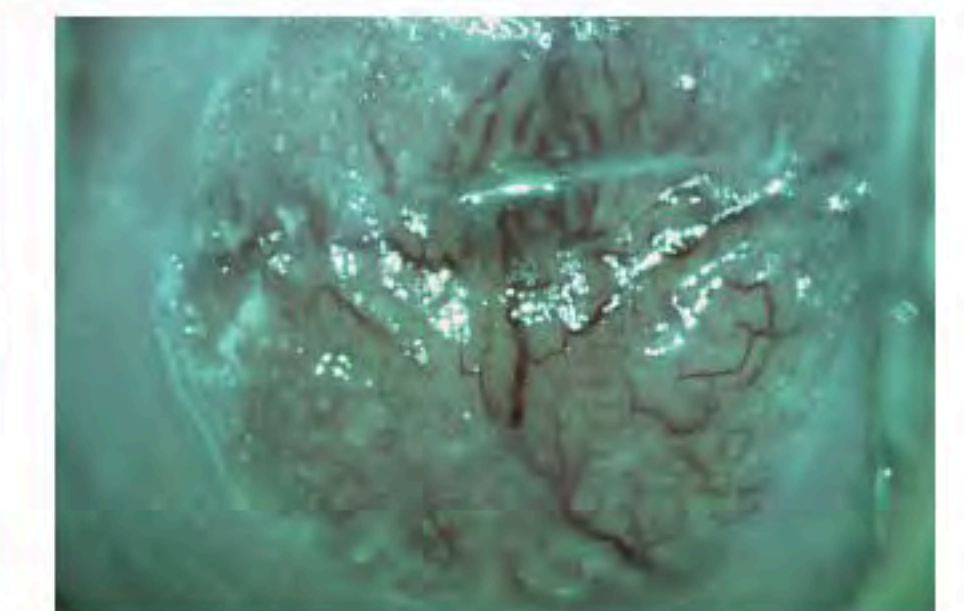


Fig. 13.6. An example of a pollarded vessel, at the centre of the image.

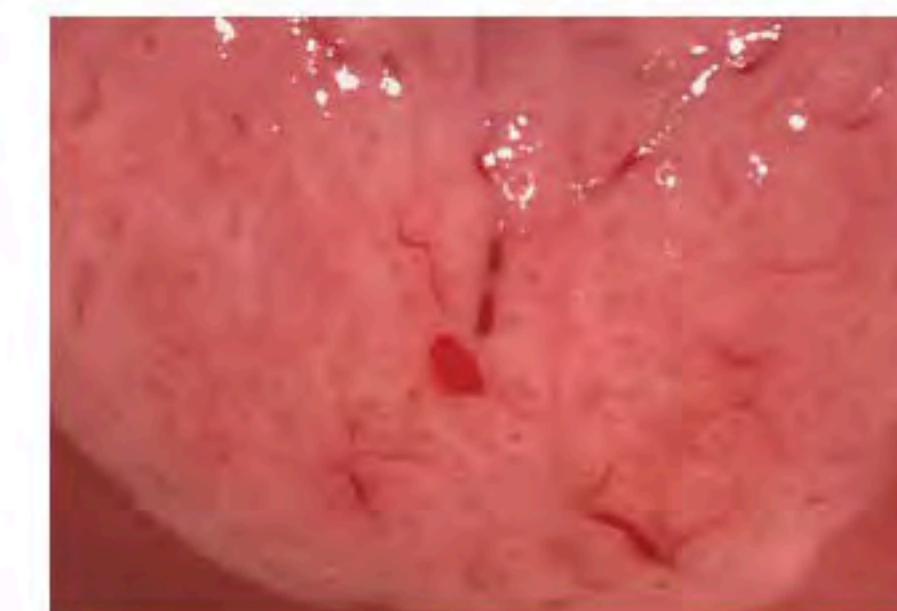

Fig. 13.7. Bizarre branching vessels, seen here using the green filter.



Vasos atípicos

Tabla 1-6. Correlación colposcopicohistológica

Colposcopia	Histología
Cuello uterino normal	Epitelio escamoso
Ectopia	Epitelio columnar
Zona de transformación normal	Epitelio columnar reemplazado por epitelio escamoso originario
Colpitis	Inflamación que afecta tanto a los tejidos conjuntivos como al epitelio escamoso (con descamación)
Pólipo	Pólipo
Queratosis (leucoplasia)	Paraqueratosis-hiperqueratosis
Erosión	Descamación del epitelio escamoso e infiltración difusa inflamatoria; infiltración del tejido conjuntivo, carcinoma invasivo
Condilomatosis	Infección por VPH, CIN asociada a VPH
Área yodonegativa no reactiva al ácido acético	Paraqueratosis, metaplasia
Epitelio reactivo al ácido acético	Metaplasia (CIN I)
Mosaico fino	Infección por VPH, metaplasia (CIN I)
Punteado fino	CIN I
Epitelio denso con reacción de color blanco al ácido acético	CIN (I)-II-III
Mosaico grueso	CIN II-III, carcinoma microinvasivo (CIN III), carcinoma microinvasivo, carcinoma invasivo
Punteado grueso	
Vasos atípicos	Carcinoma microinvasivo, carcinoma invasivo

Los paréntesis indican una correlación menos frecuente.

Patología y tratamiento del tracto genital inferior. De Palo, Dexeus. 2007

Fig. 9.12. Stippled appearance (labelled a) after the application of Lugol's iodine in a case of trichomoniasis.

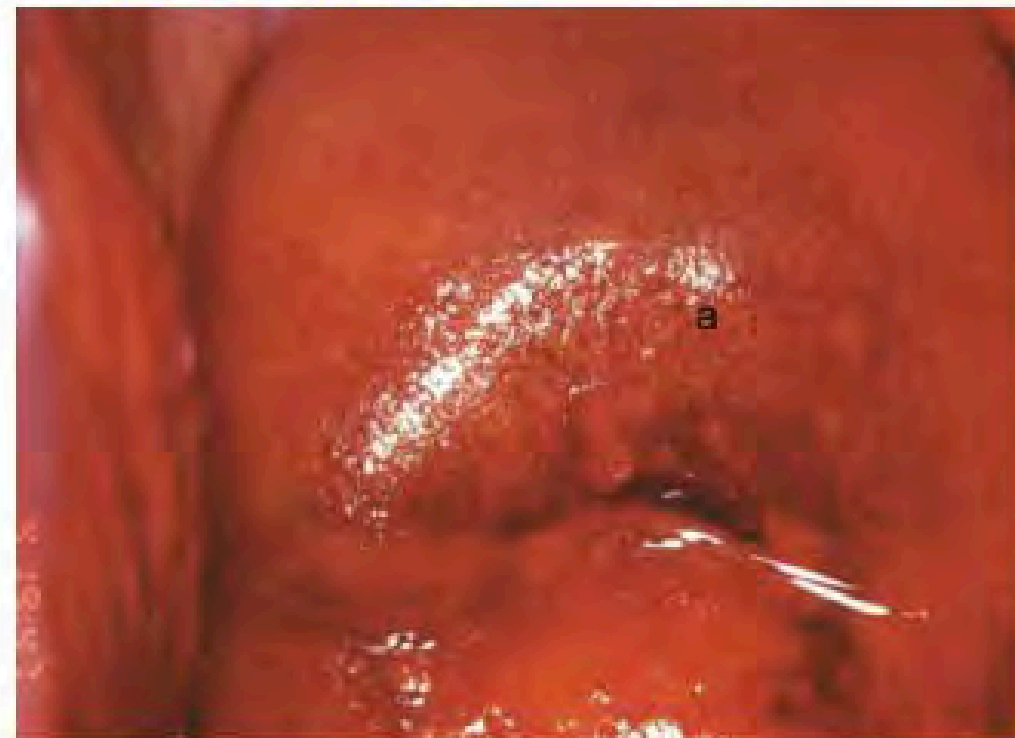

Fig. 9.13. Leopard-skin appearance of vaginitis associated with a trichomoniasis infection.

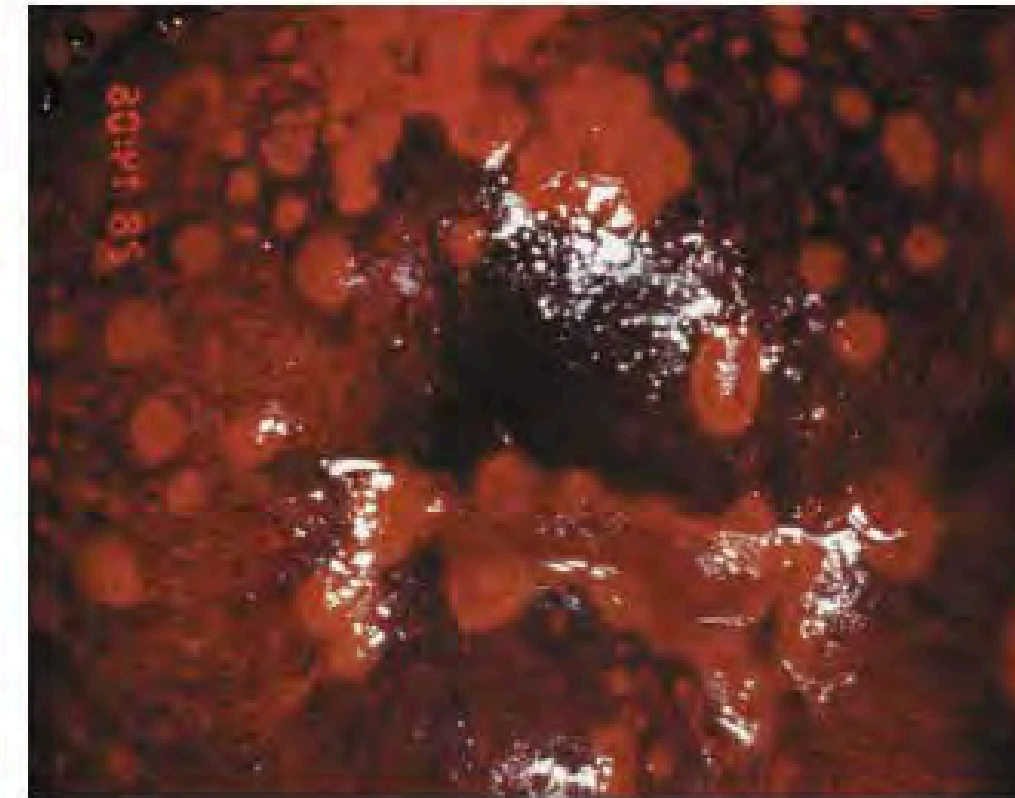
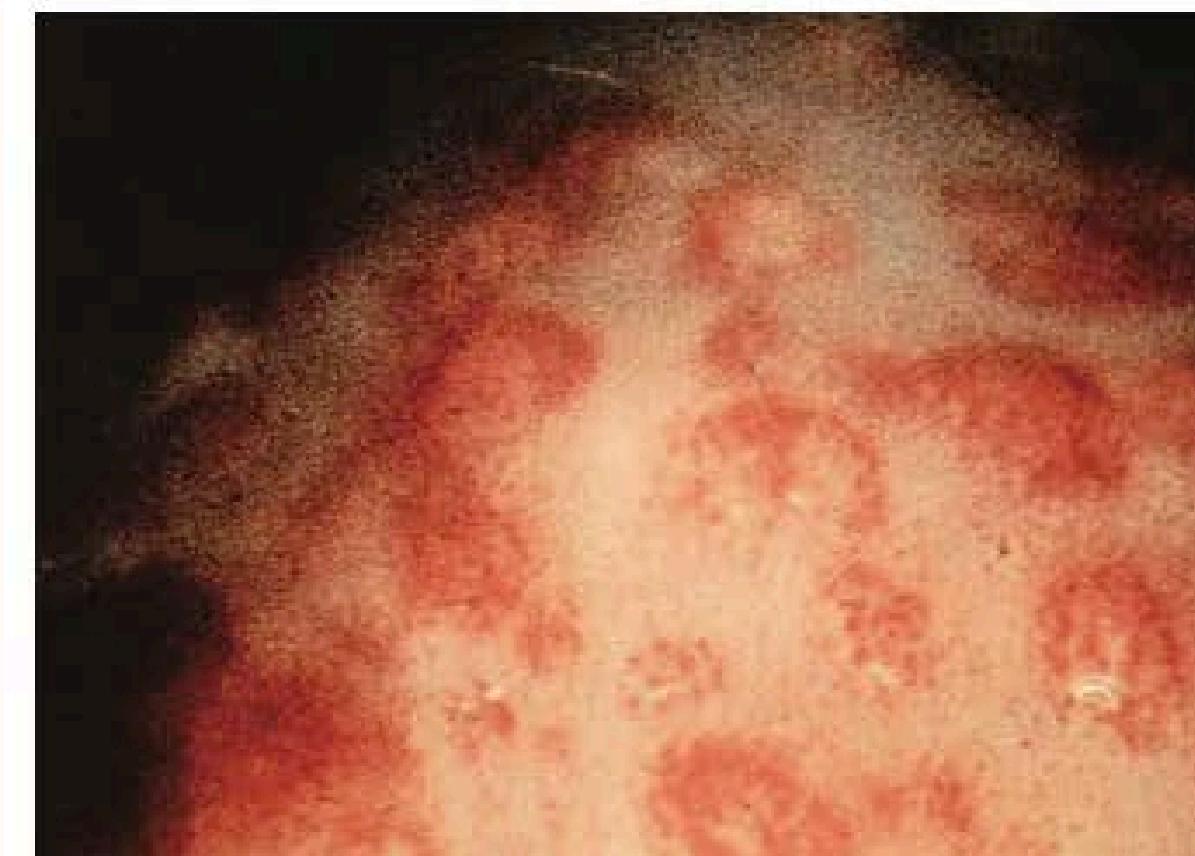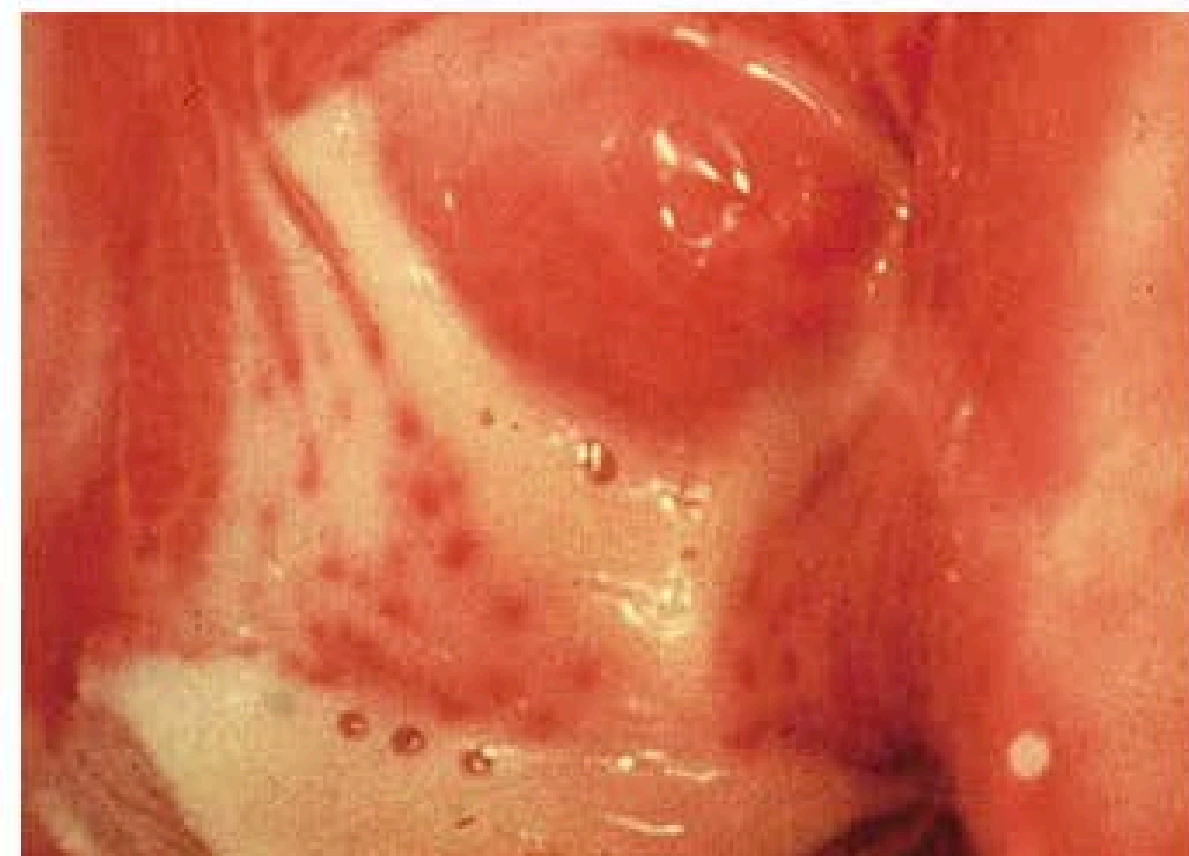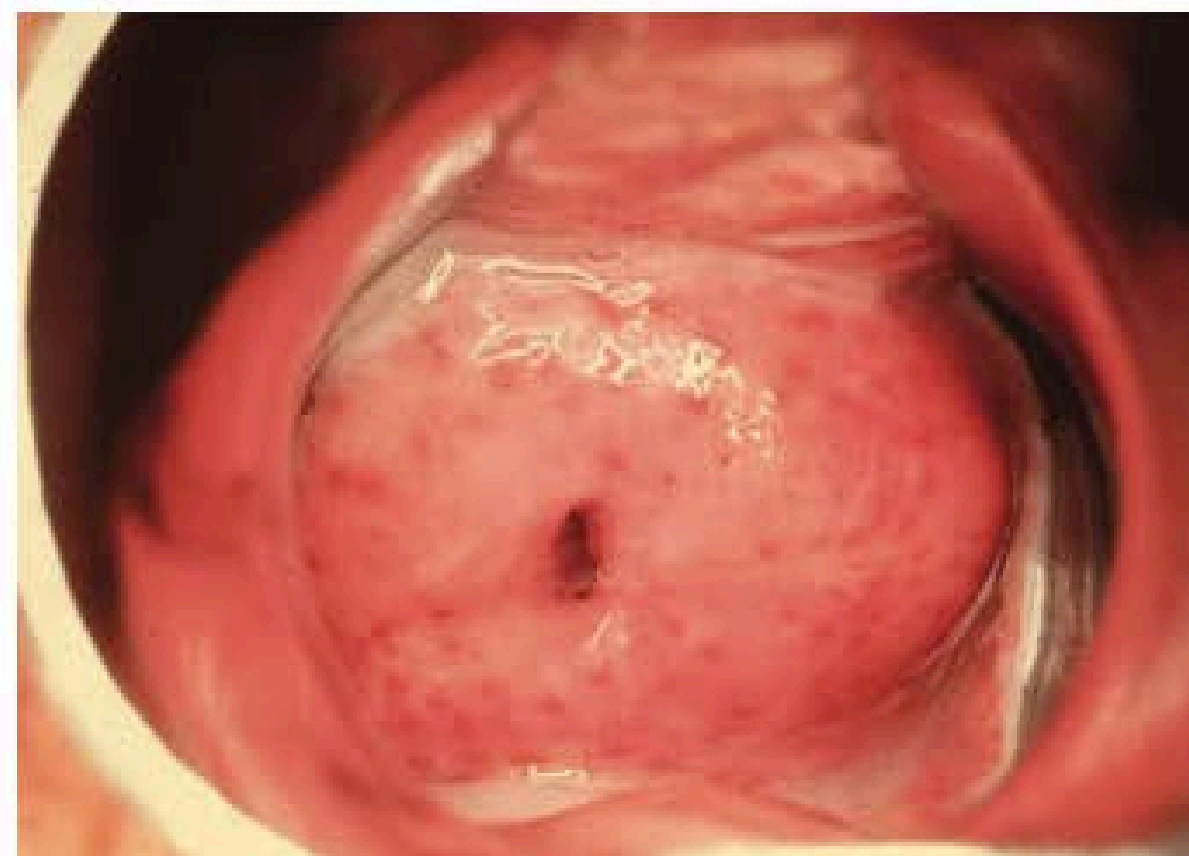


Fig. 9.15. Three examples of colposcopic appearance of typical trichomoniasis.



Valors Kappa	Intraobservador	Interobsevador
Vores	0.26-0.58	0.13-0.41
Color acetoblanc	0.34-0.75	0.21-0.47
Lloc on biopsiar		95.3% acord

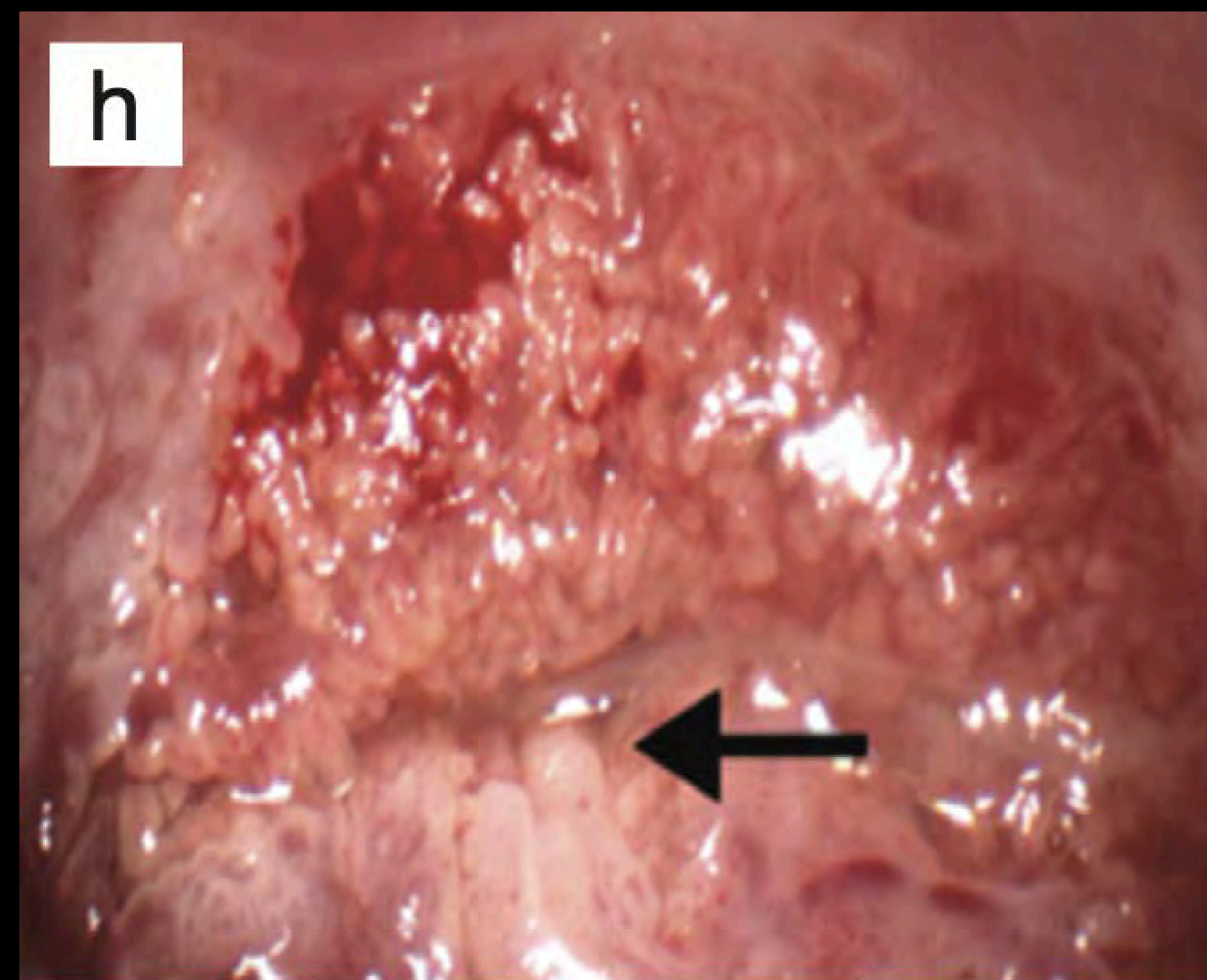
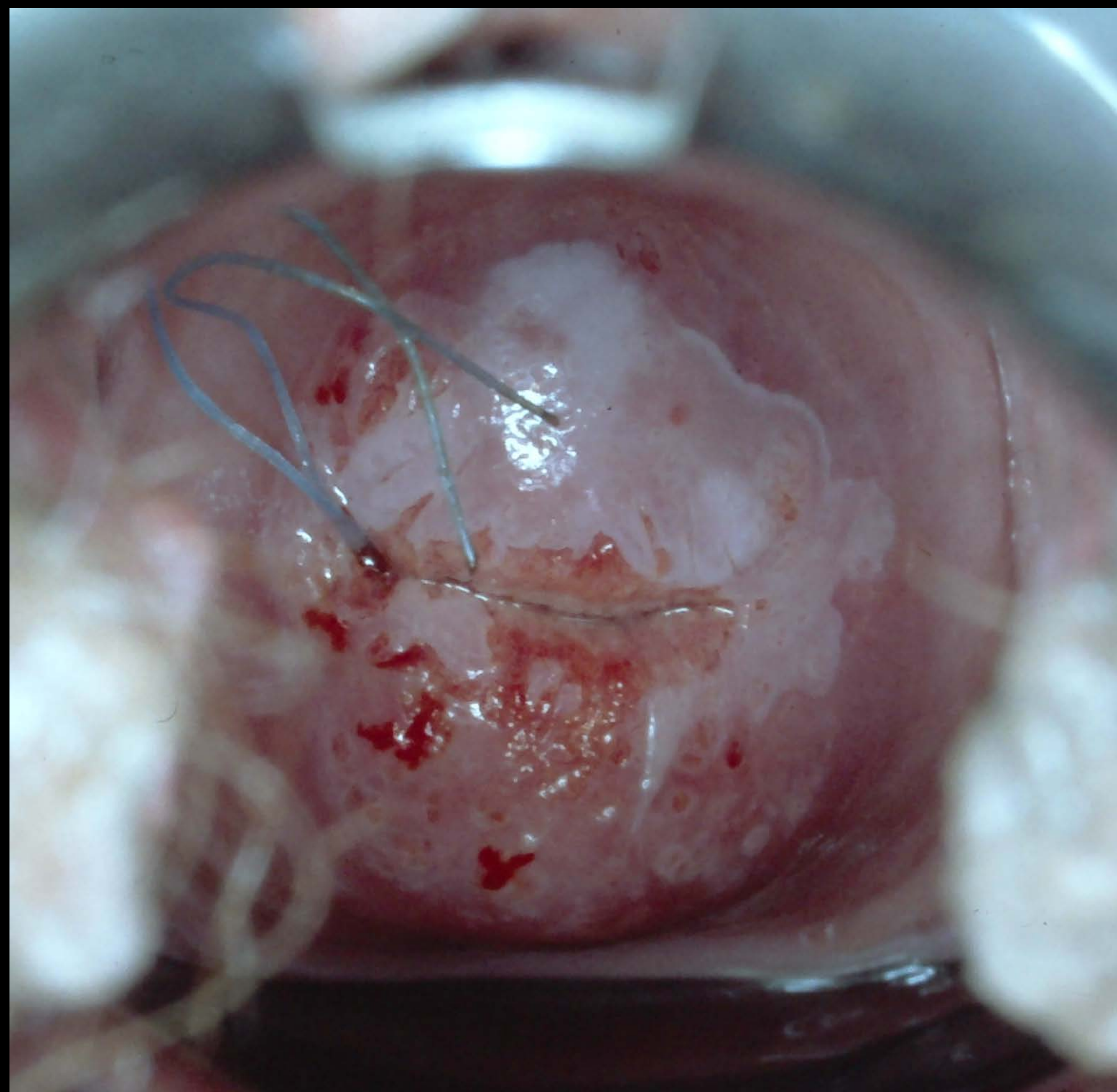
Nous signes colposcòpics

- Ridge Sign - Signo de la Cresta
- Inner border Sign - Signo del borde interno o de blanco sobre blanco
- Rag Sign - Signo del harapo

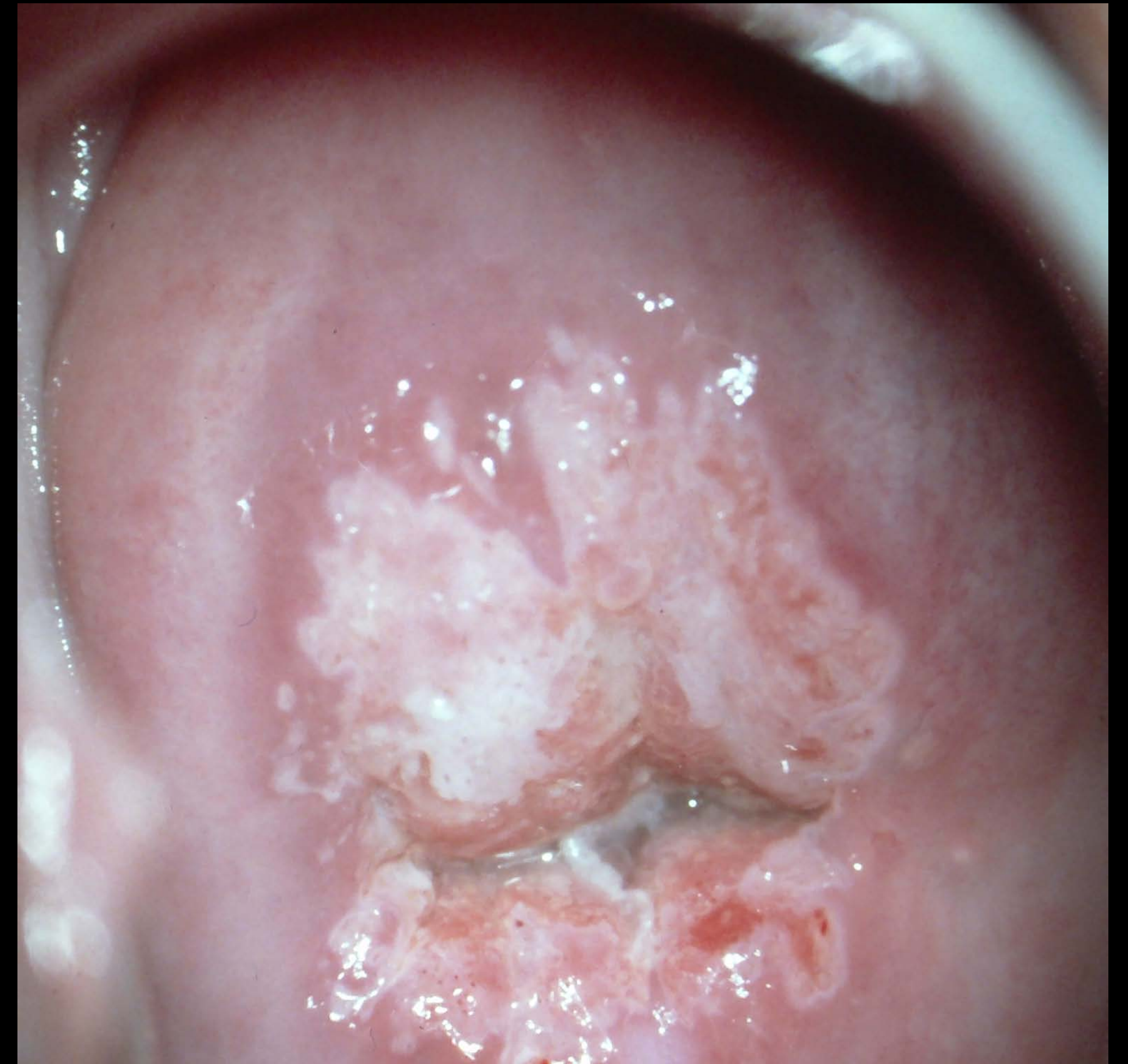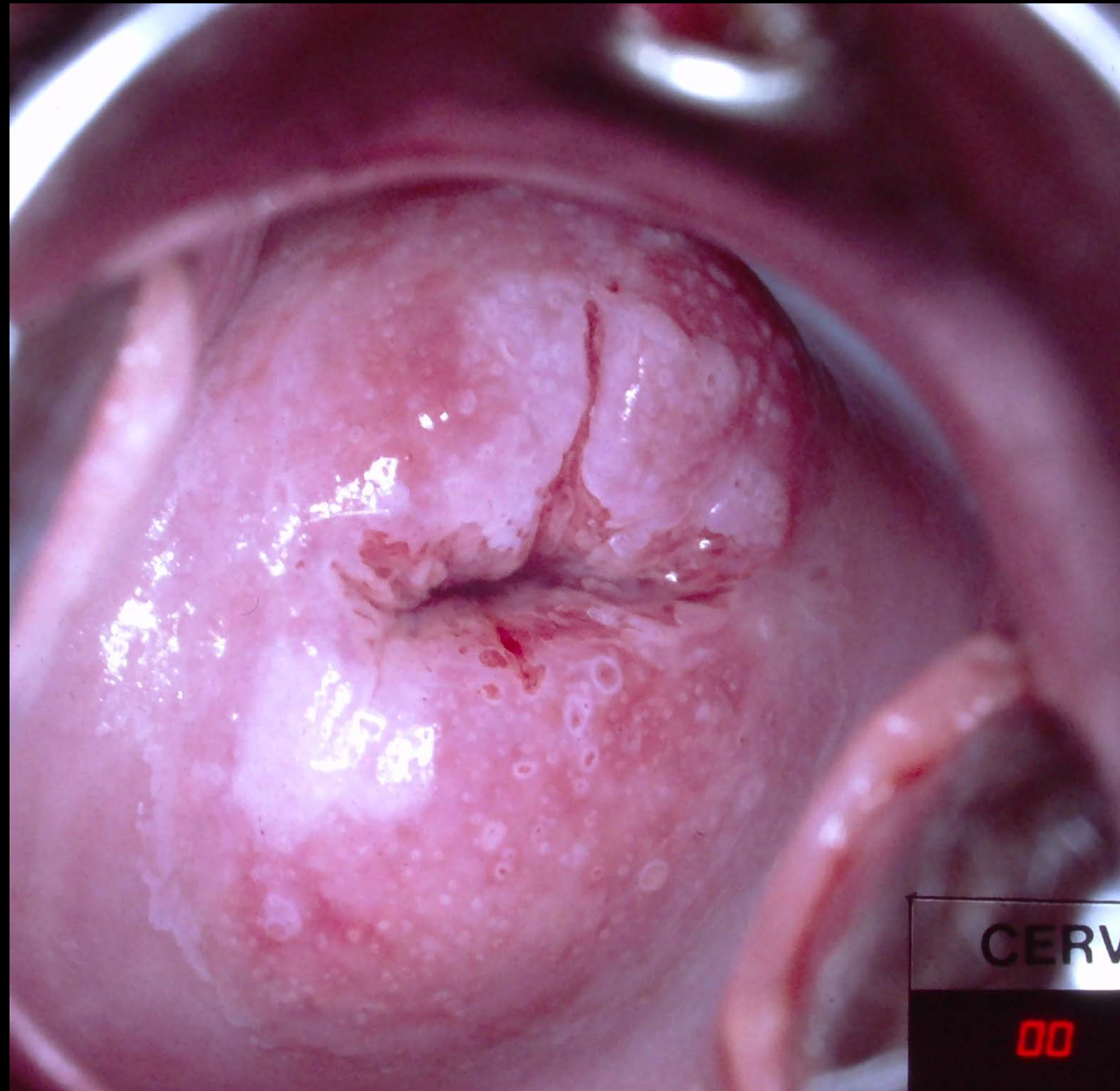
>>Especificitat x CIN2+

>>Valor Predictiu Positiu x CIN2+

Ridge Sign - Signo de la Cresta



Inner border Sign - Signo del borde interno o de blanco sobre blanco



Rag Sign - Signo del harapo

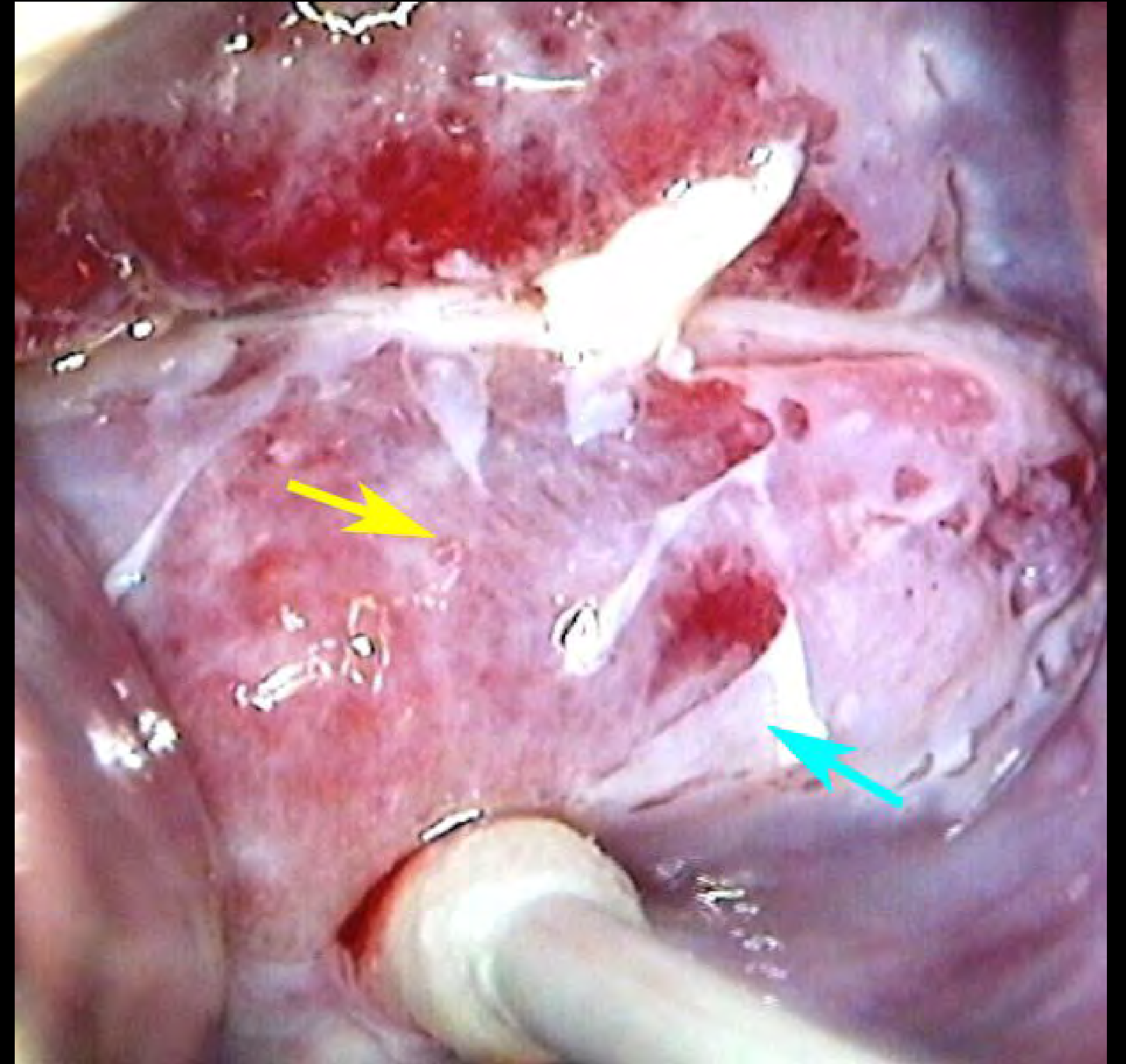
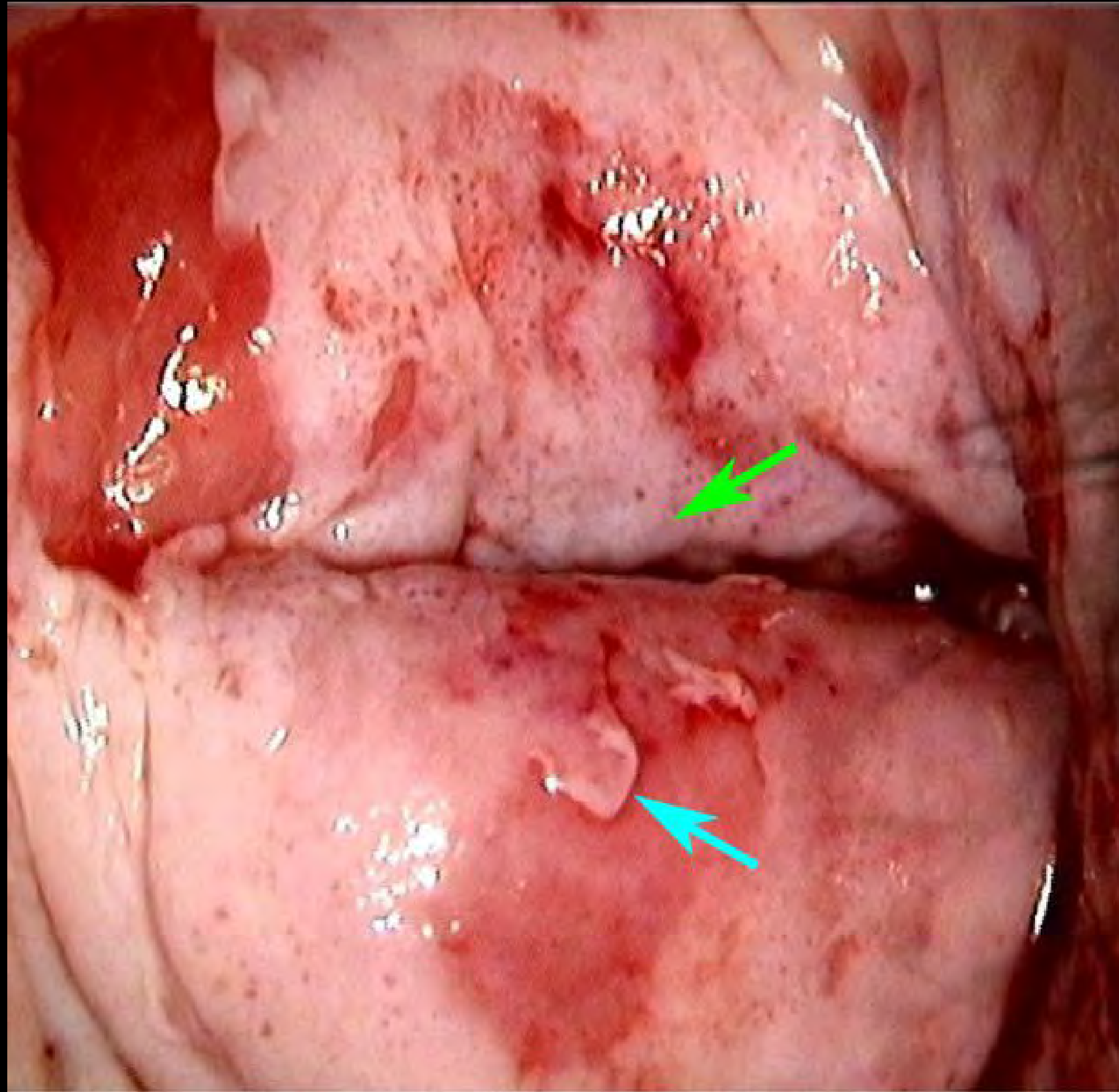
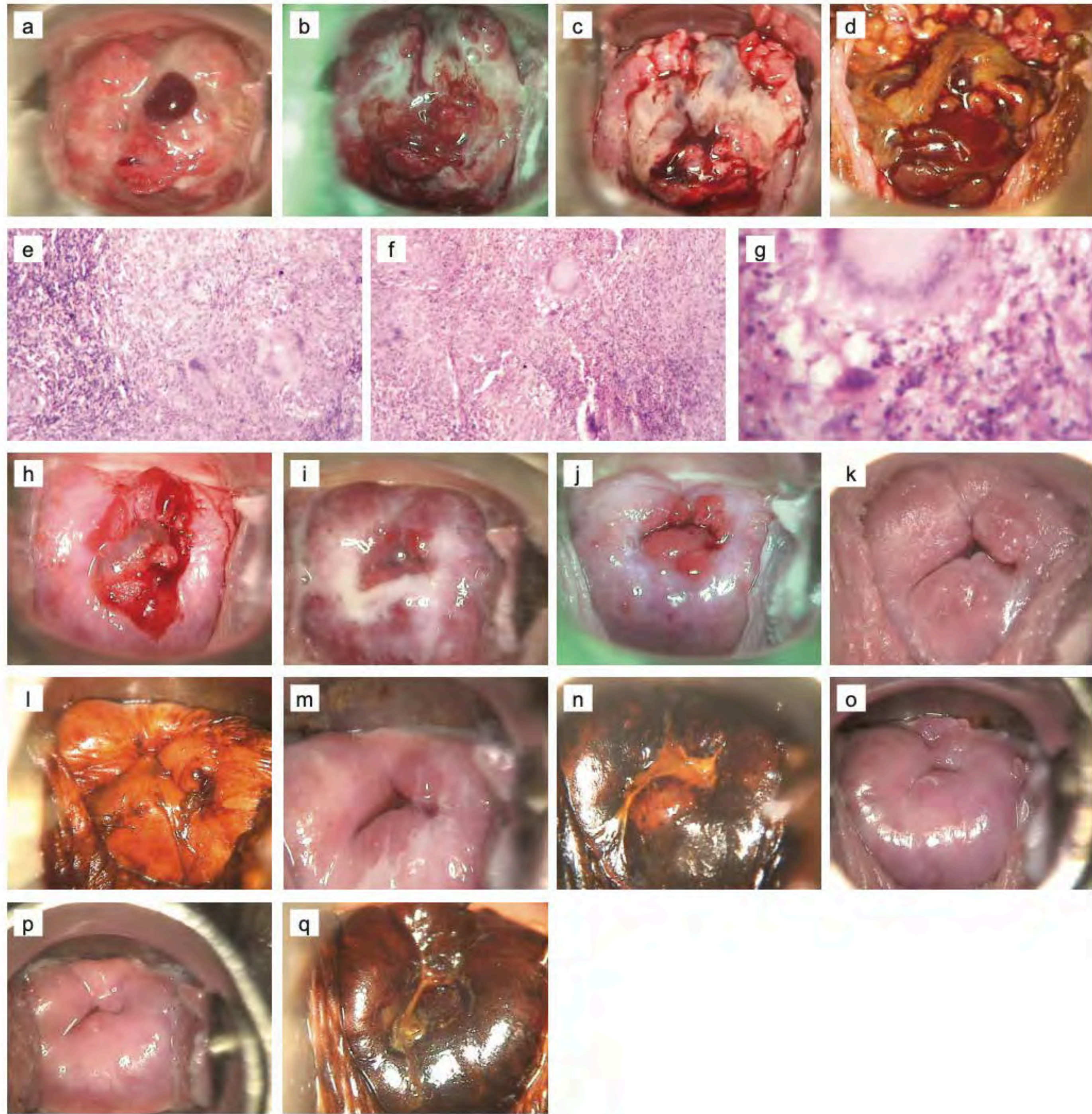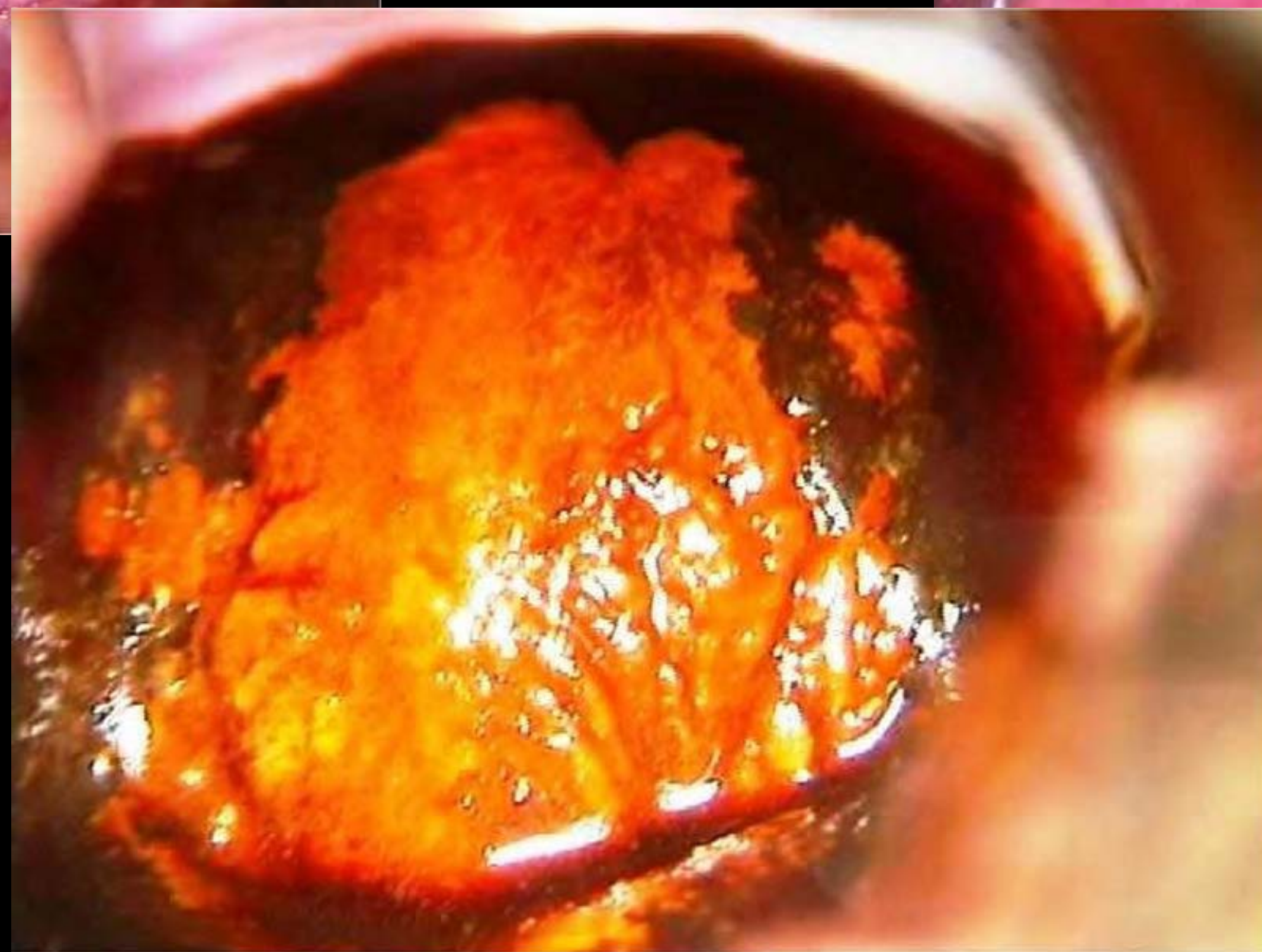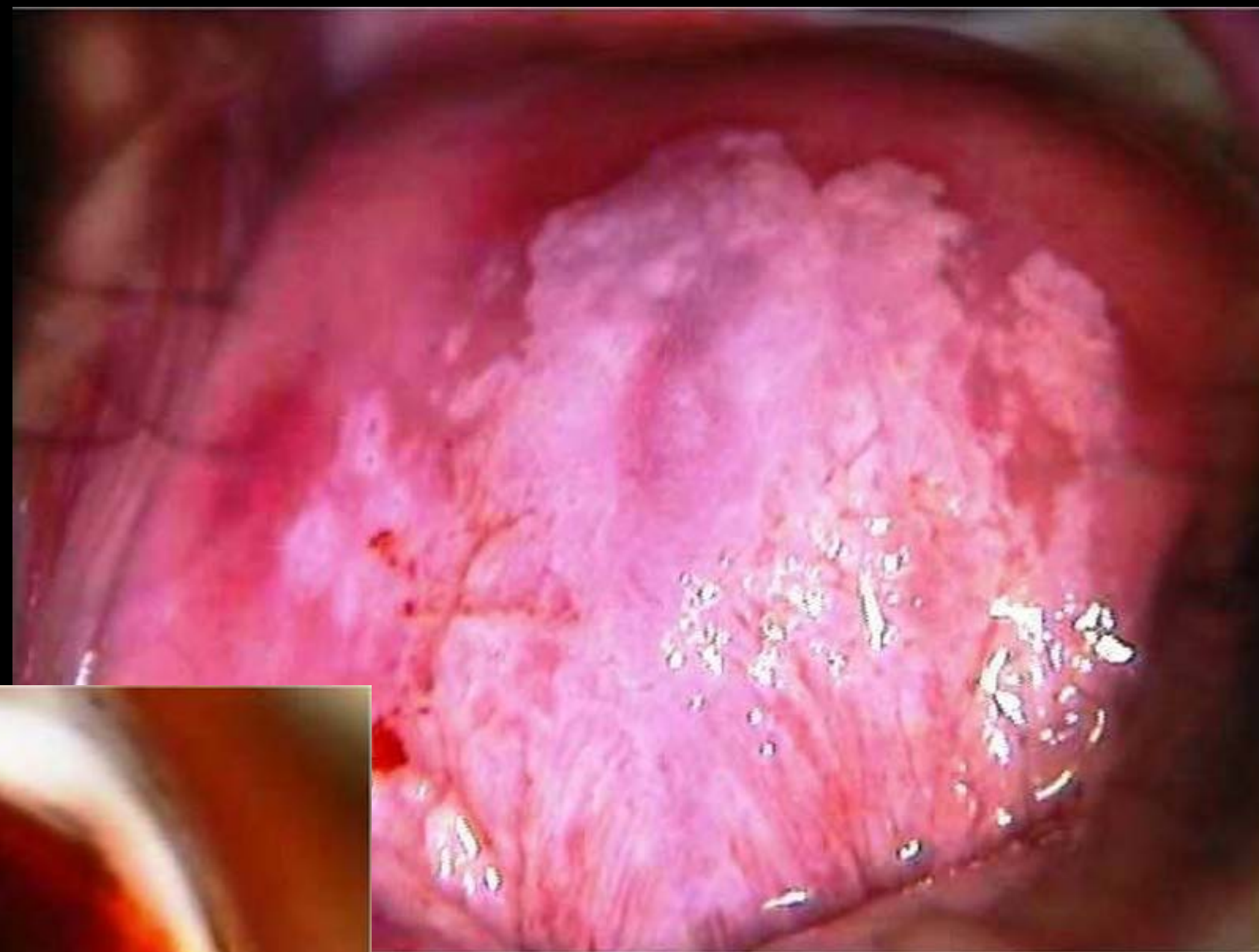
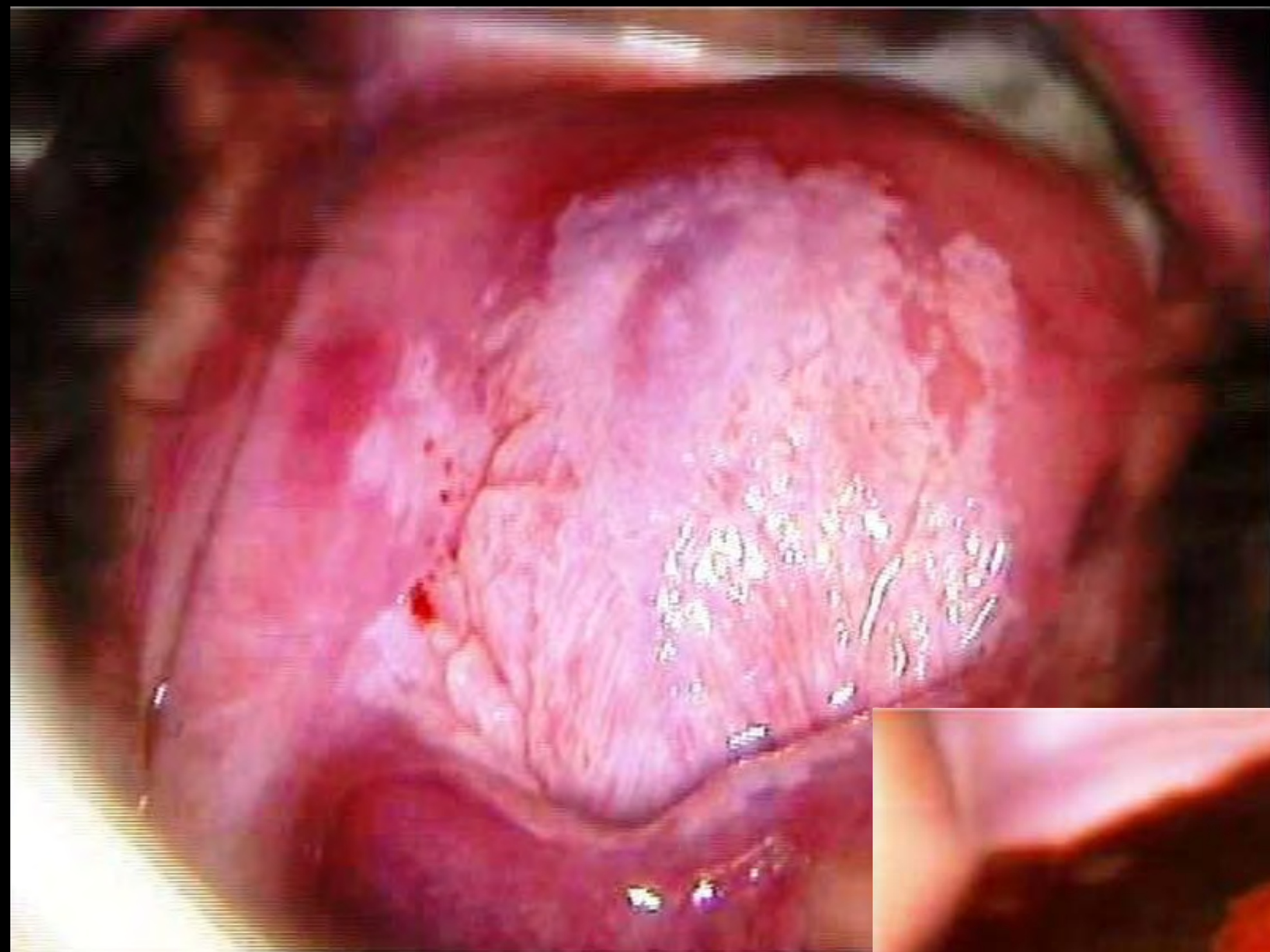


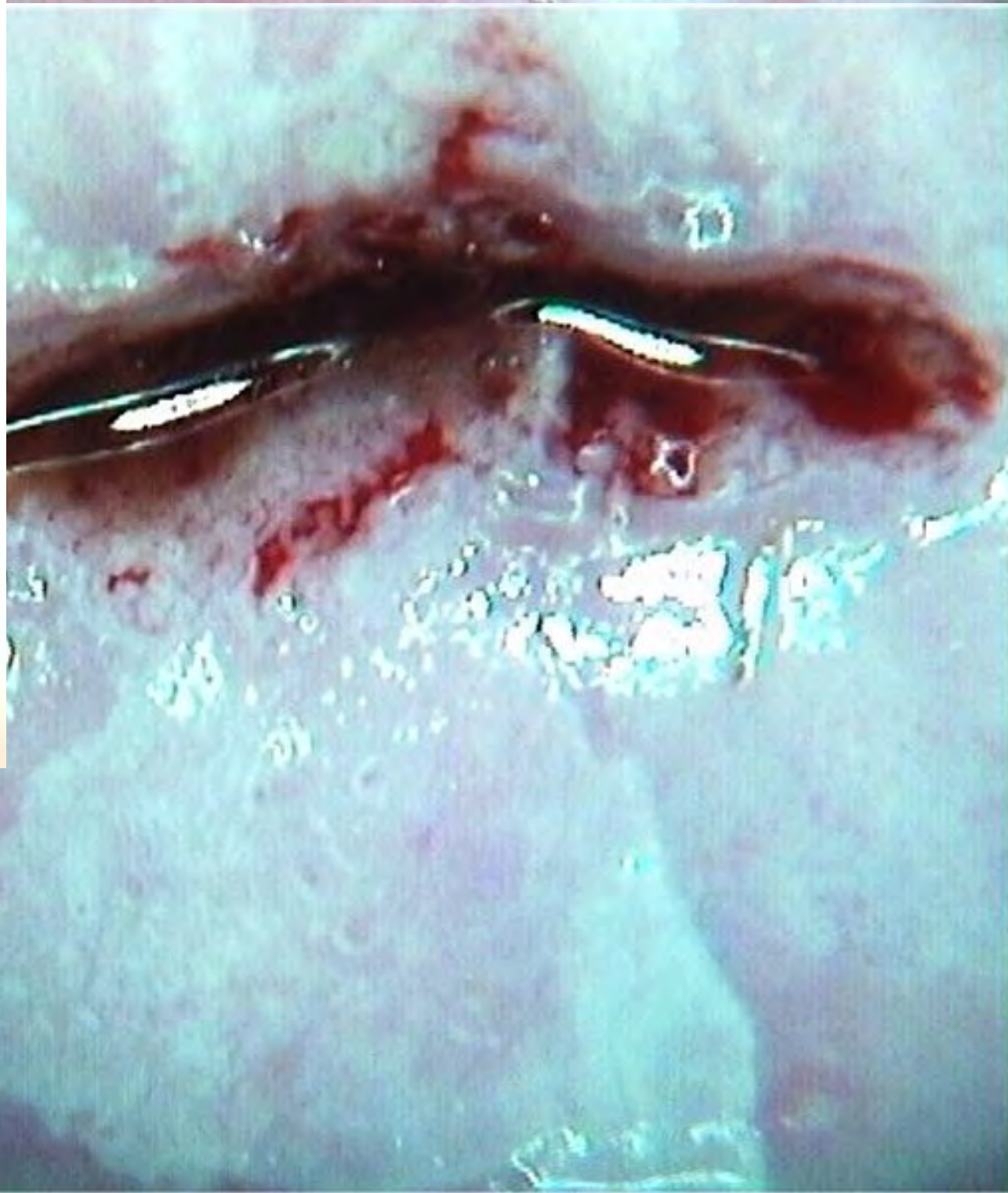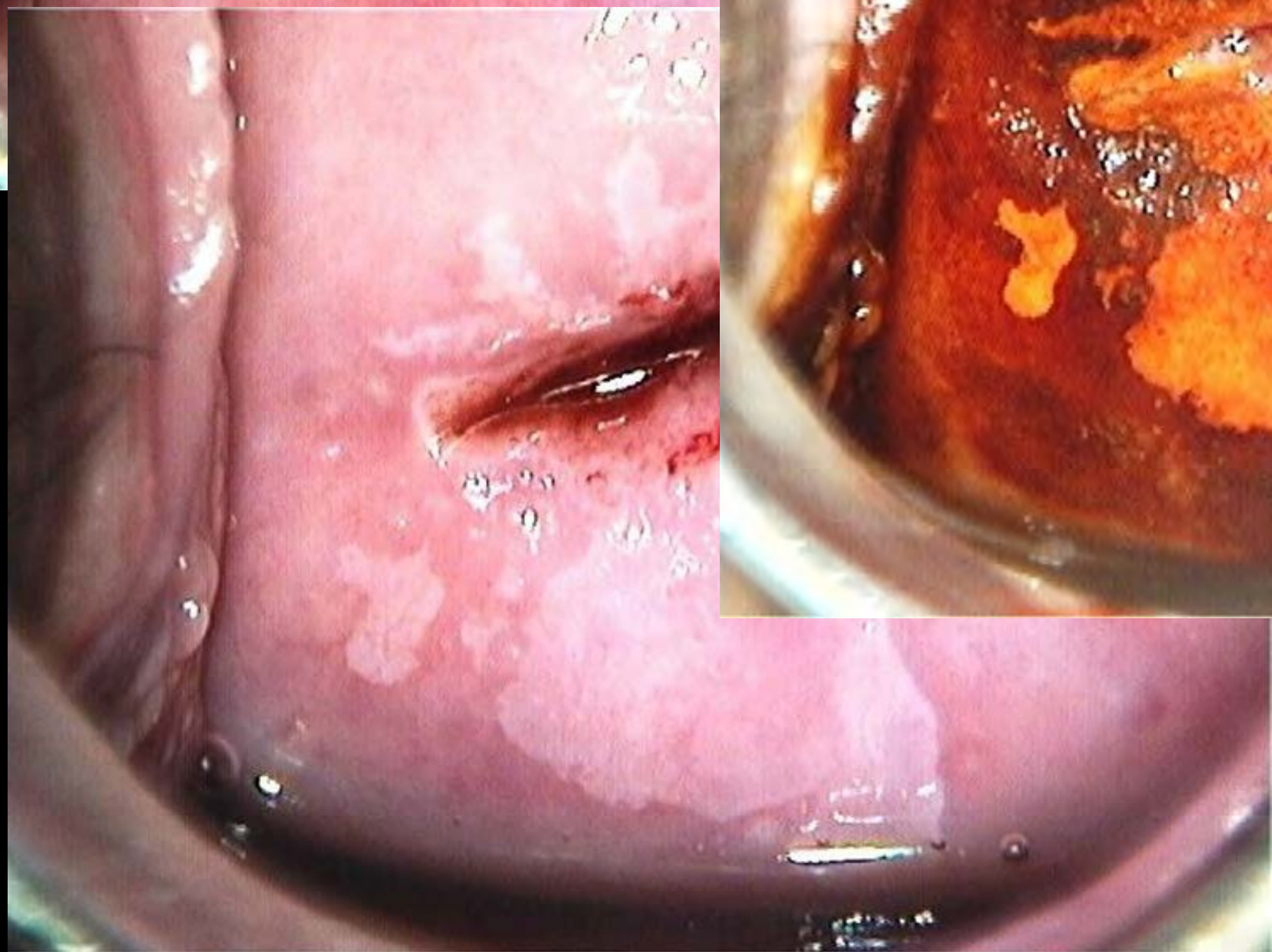
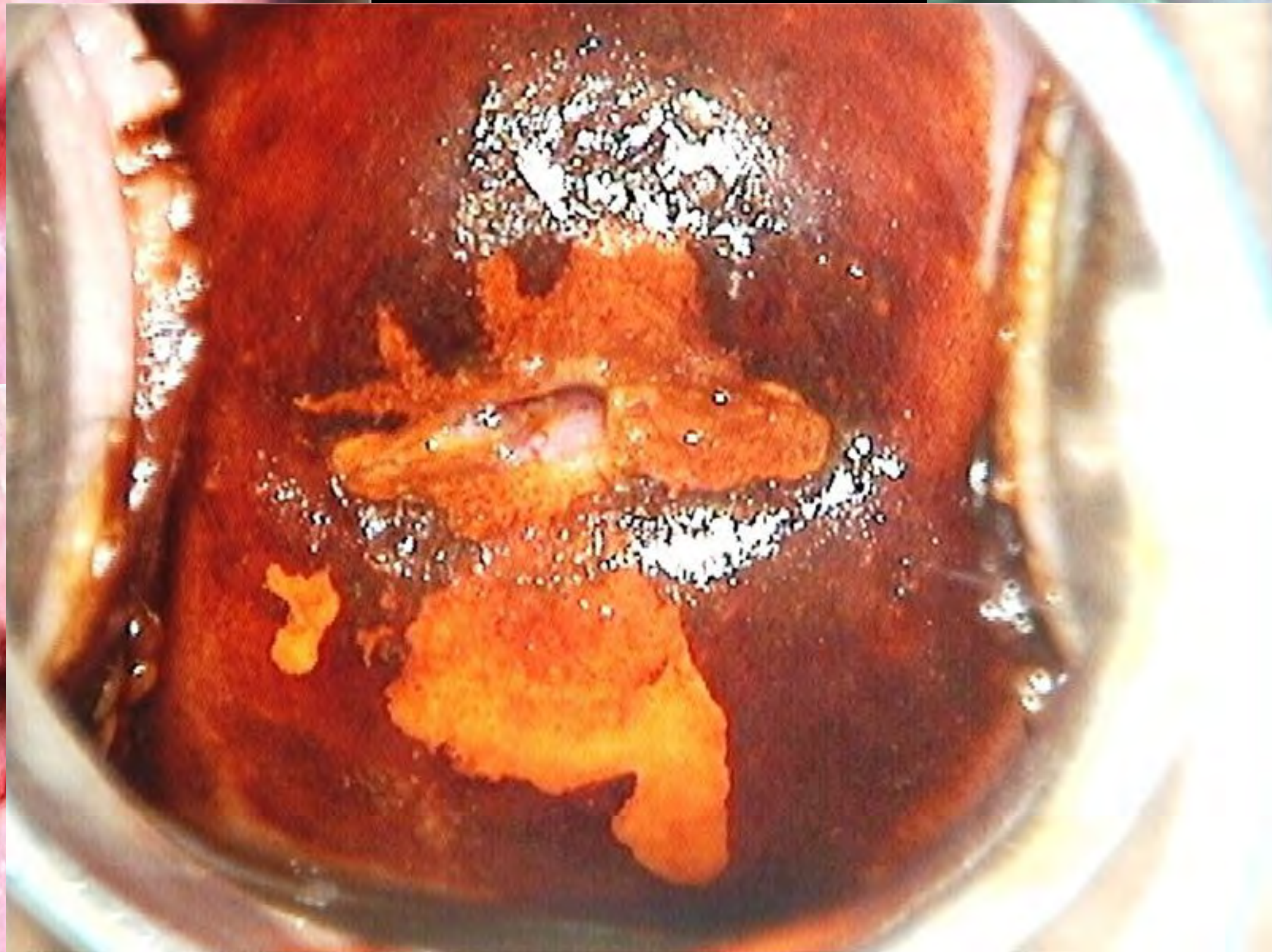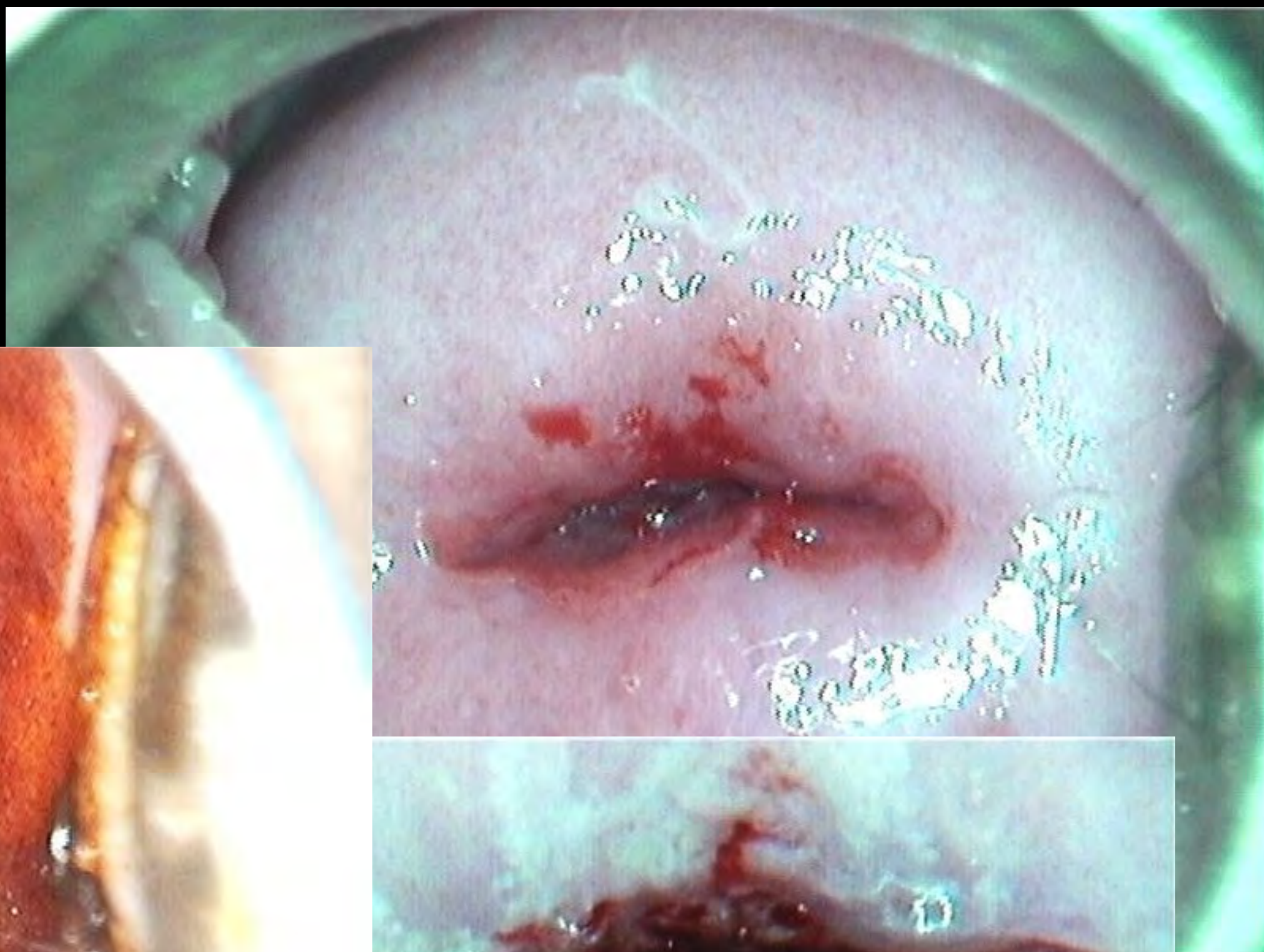


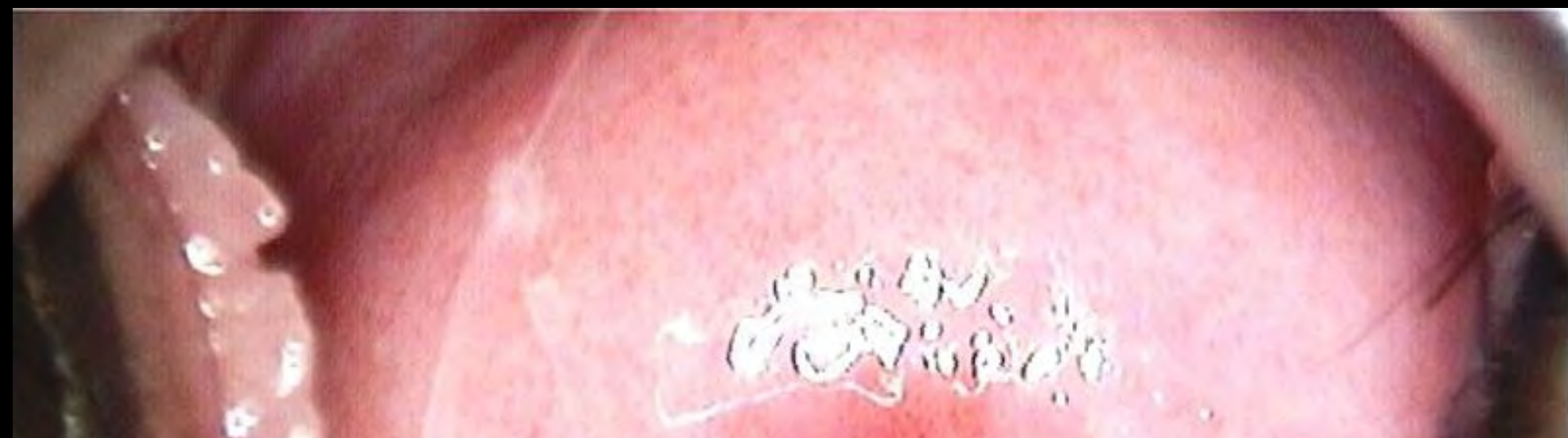Fig. 9.20. (a) First colposcopic assessment before acetic acid application. (b) Green-filter low-power view. Pap smear contact produced immediate brisk bleeding. (c) Appearance after acetic acid application. (d) Appearance after iodine application. (e) A granuloma seen at histological examination of a biopsy taken at the first colposcopic assessment visit. (f) Langhans giant cell reaction seen at low-power magnification. (g) Langhans giant cell reaction seen at high-power magnification. (h) Colposcopic appearance 4 weeks after beginning antituberculous therapy. (i) Colposcopic appearance before saline application, 8 weeks after treatment. (j) Colposcopic appearance after saline washing of the epithelium, 8 weeks after treatment. (k) Colposcopic appearance after saline washing of the epithelium, 6 months after treatment. (l) Colposcopic appearance after Lugol's iodine application, 6 months after treatment. (m) Colposcopic appearance at low-power magnification after saline application, 2 years after antituberculous therapy. (n) Colposcopic appearance after Lugol's iodine application, 2 years after antituberculous therapy. (o) Colposcopic appearance after saline washing, 3 years after antituberculous therapy. (p) Colposcopic appearance after saline washing, 4 years after antituberculous therapy. (q) Colposcopic appearance after Lugol's iodine application, 4 years after antituberculous therapy.

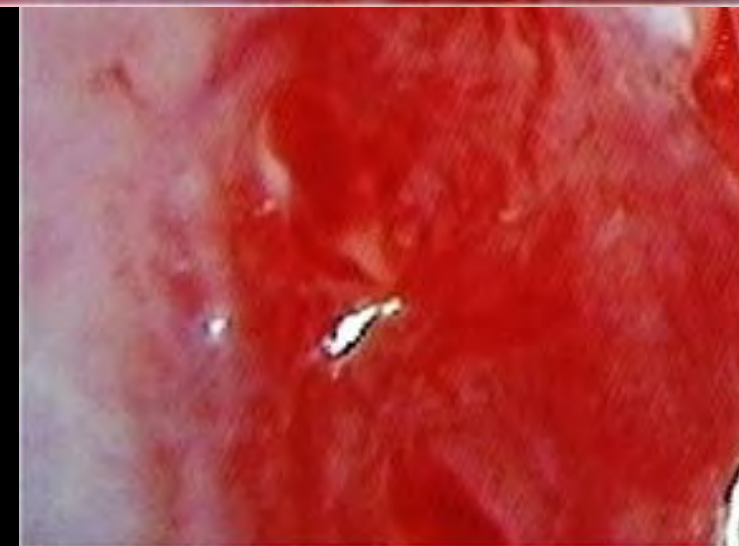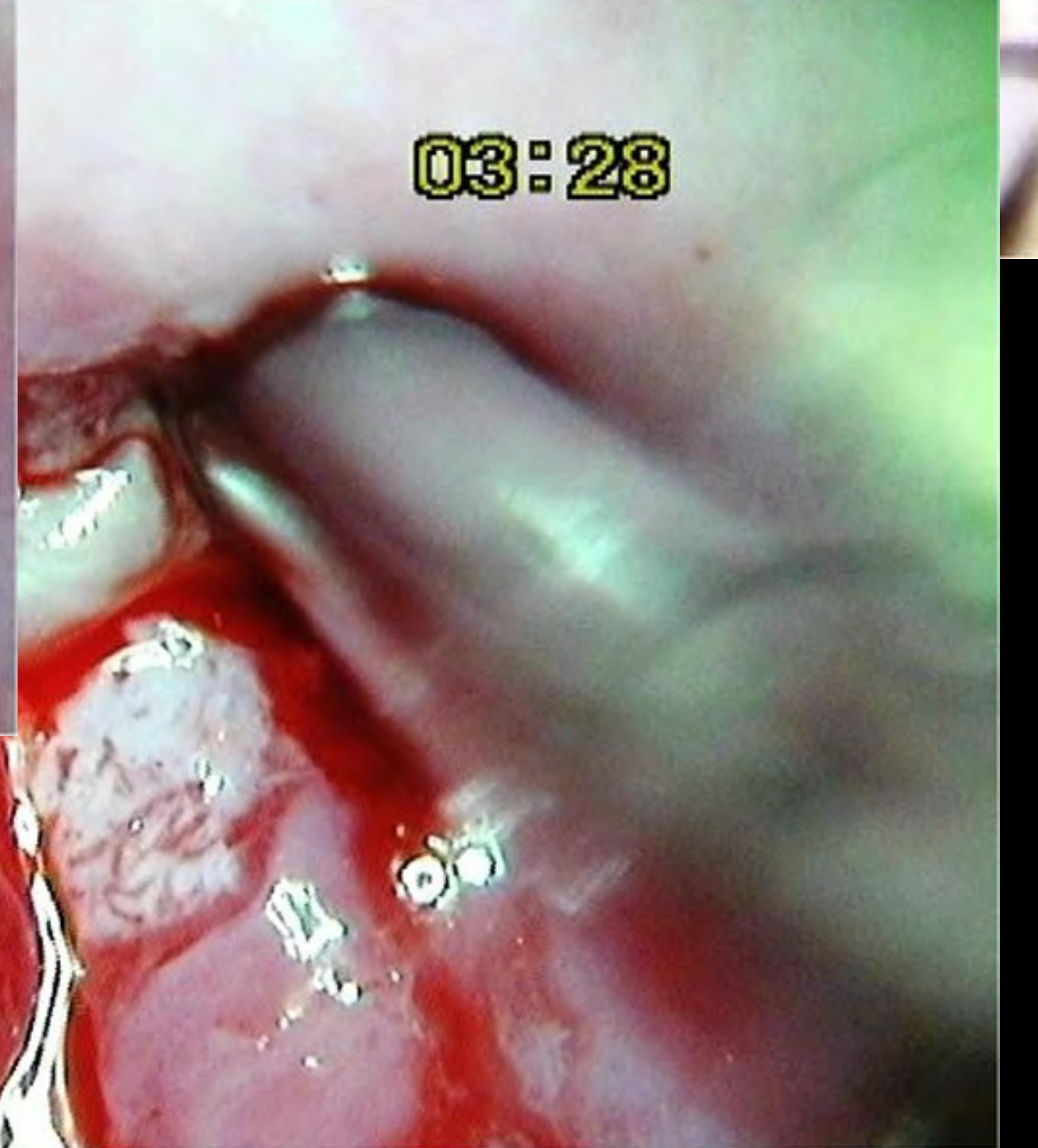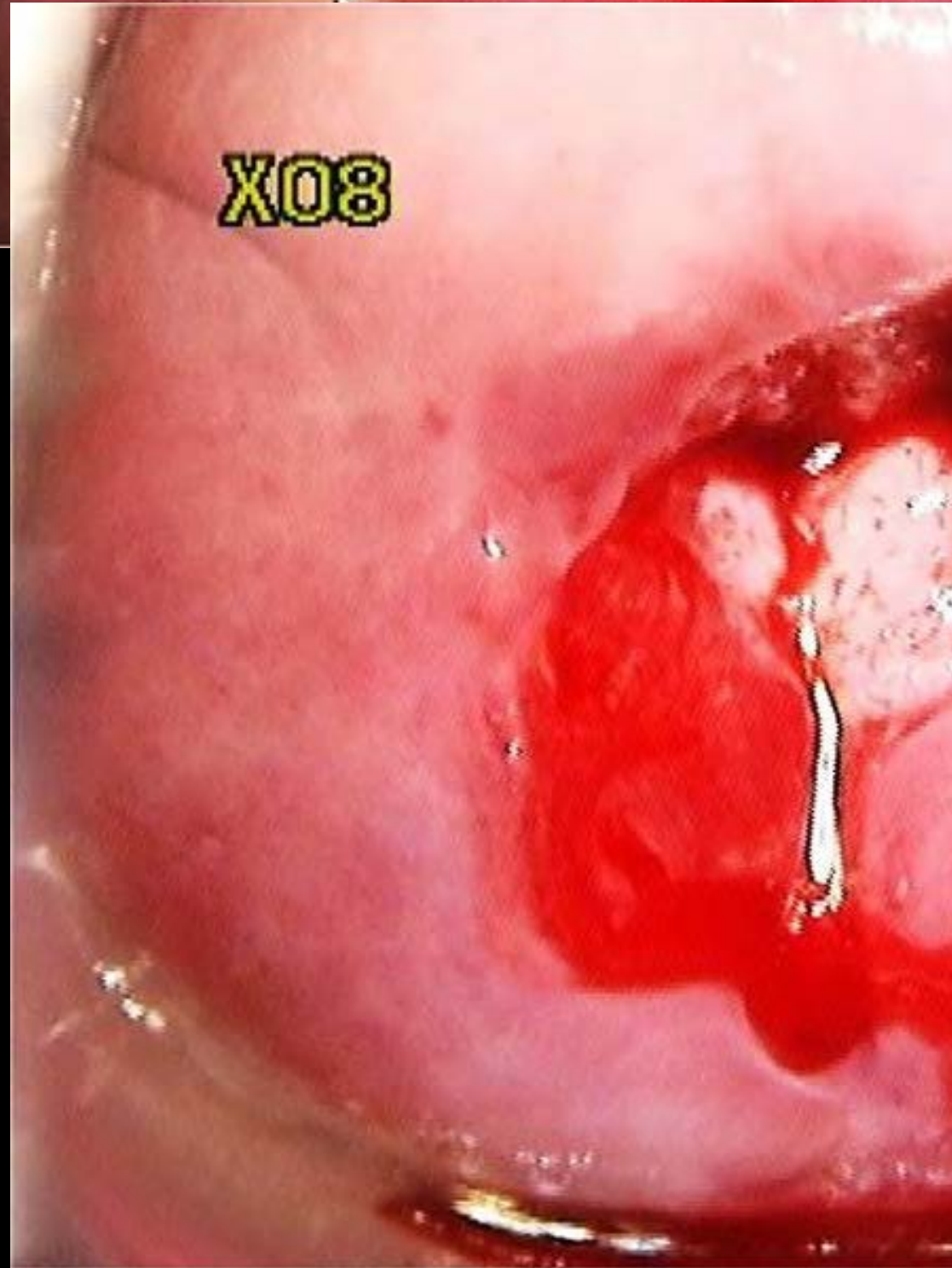
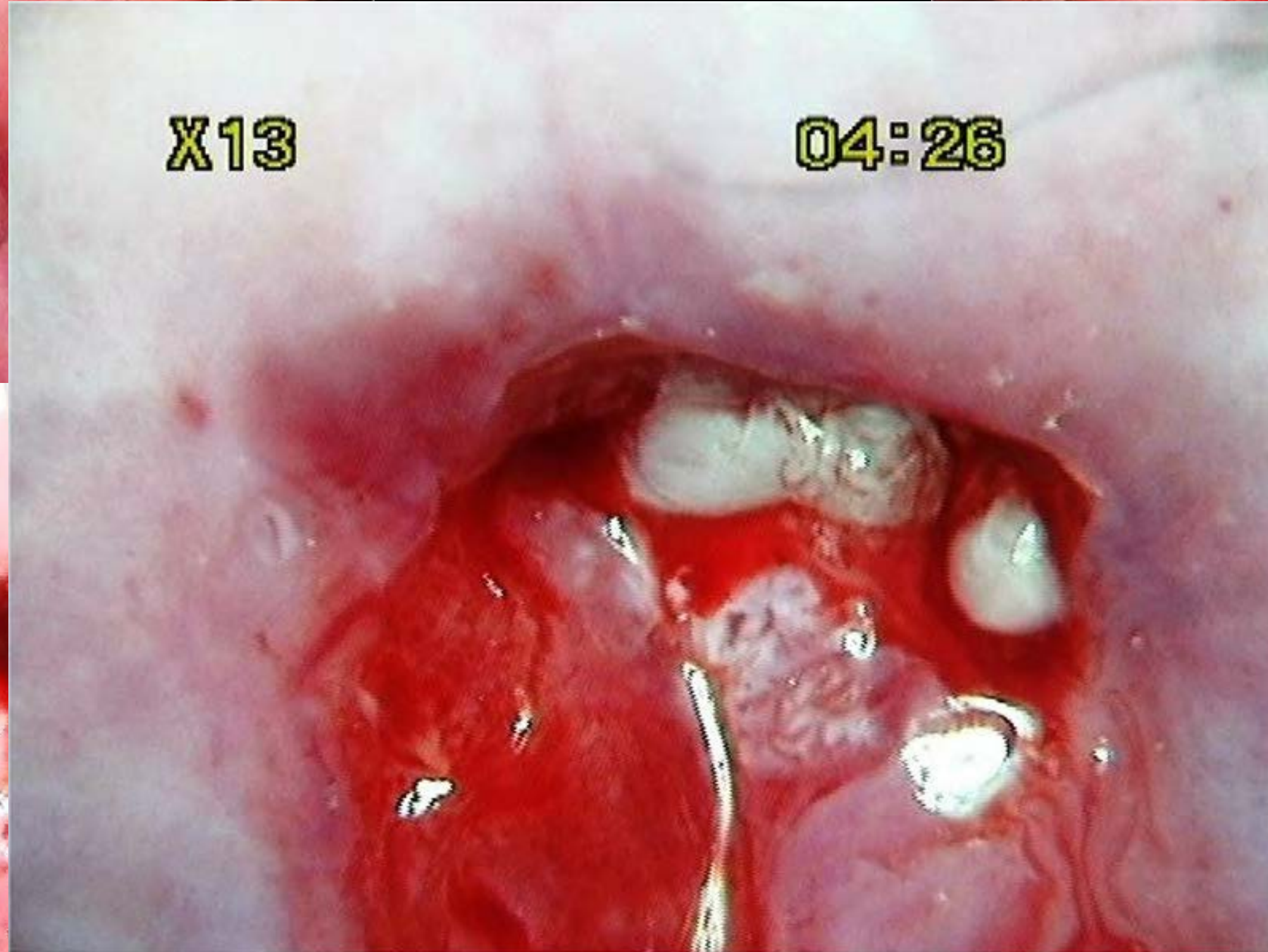
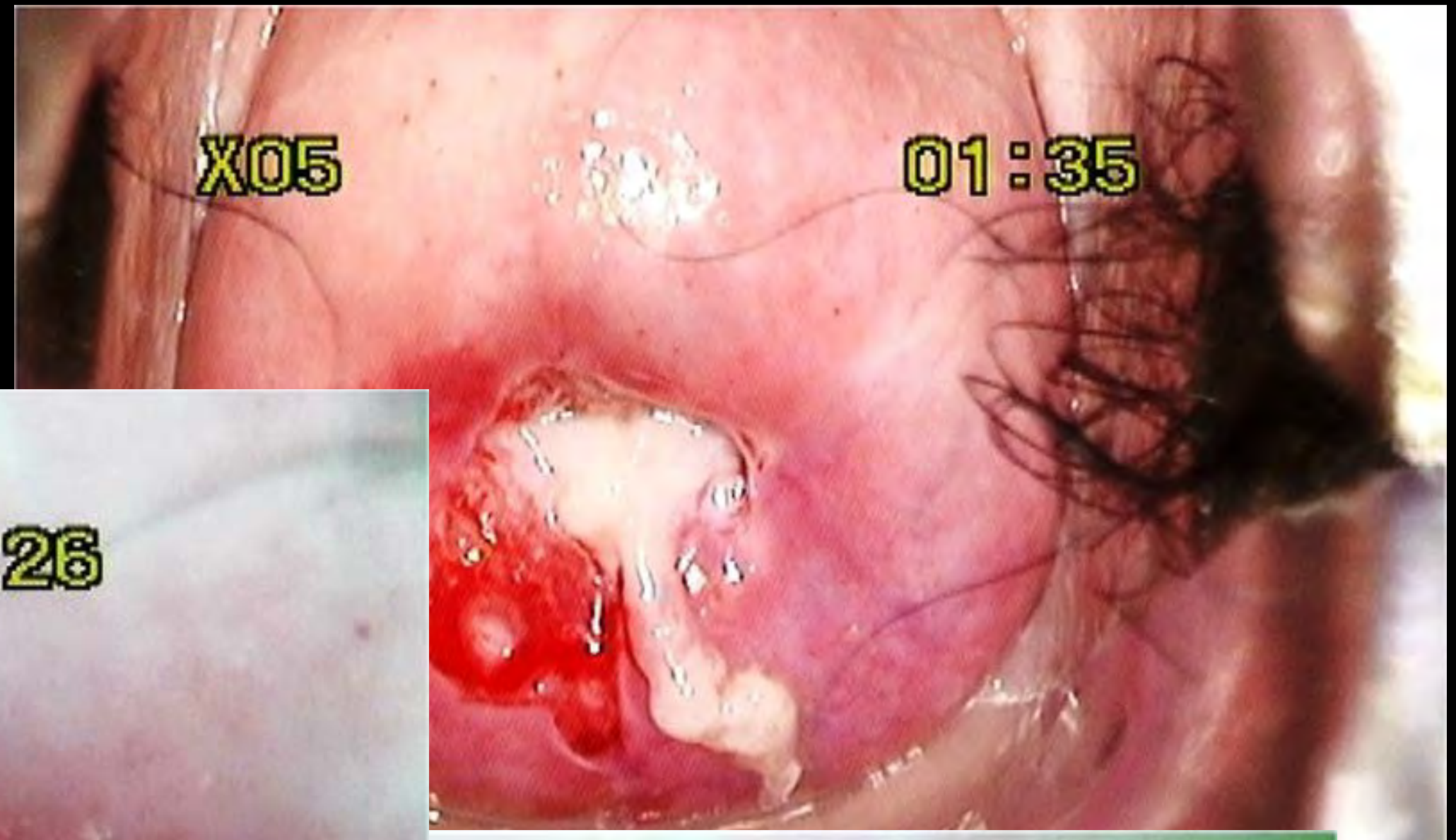
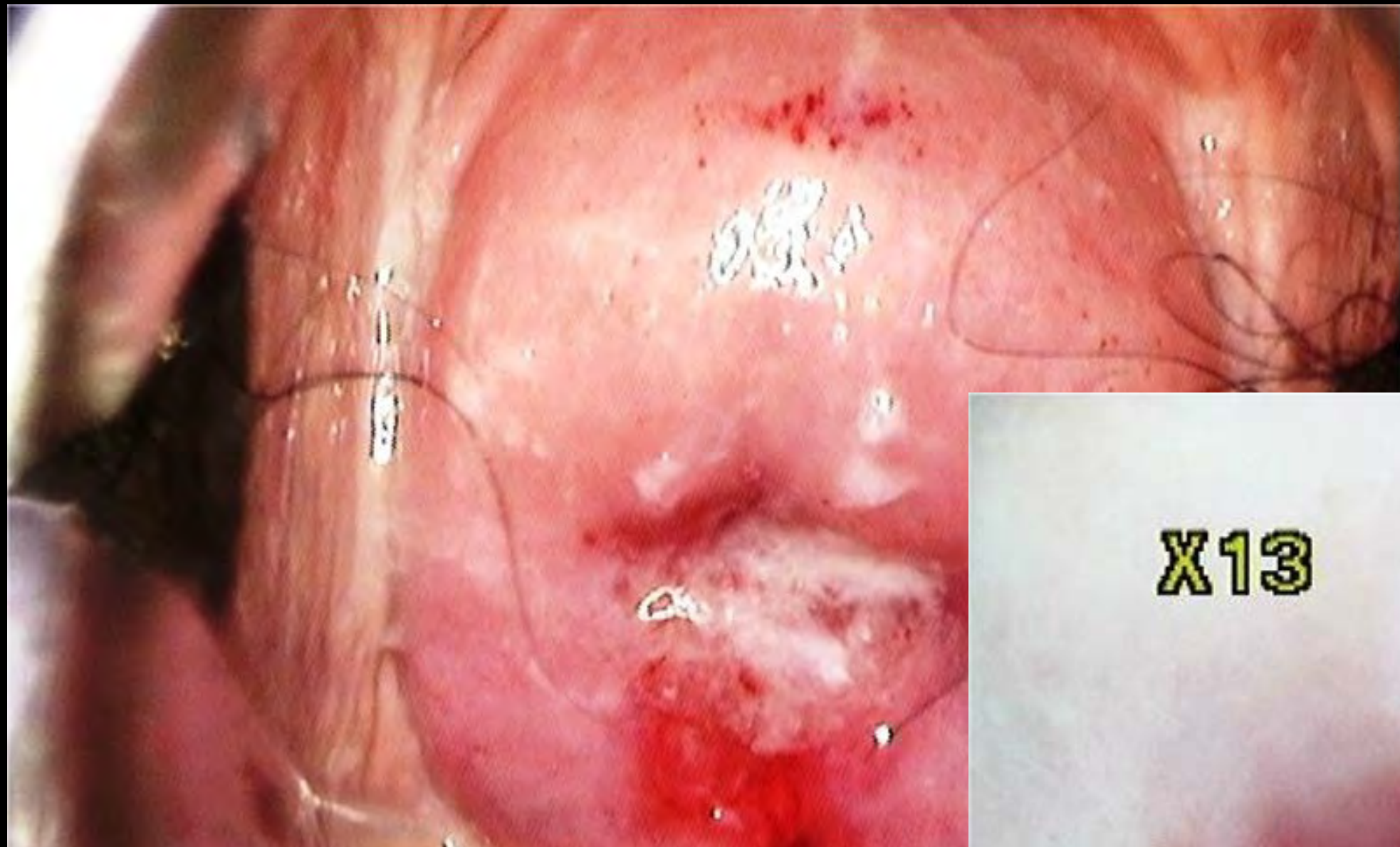Cas 1



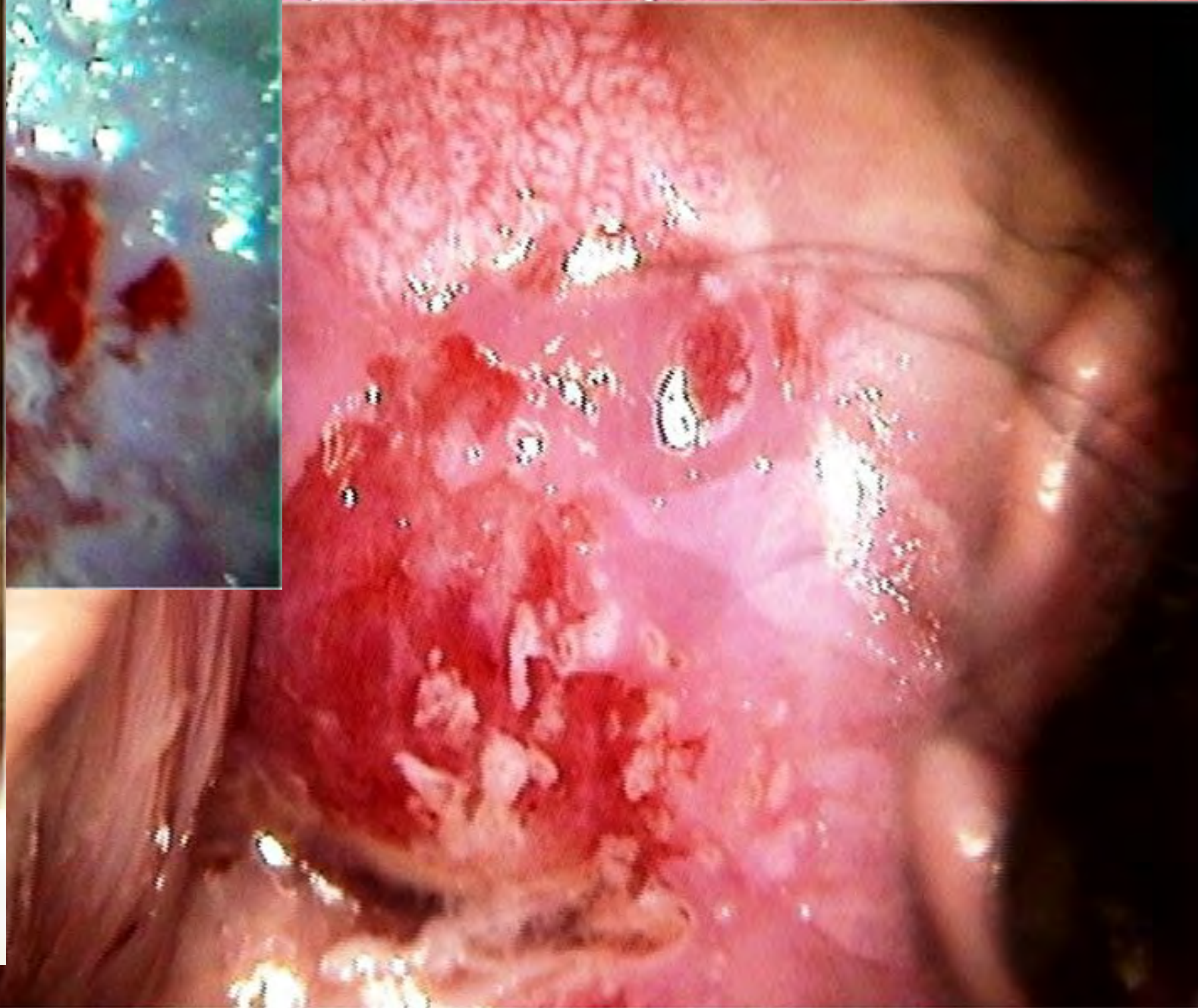
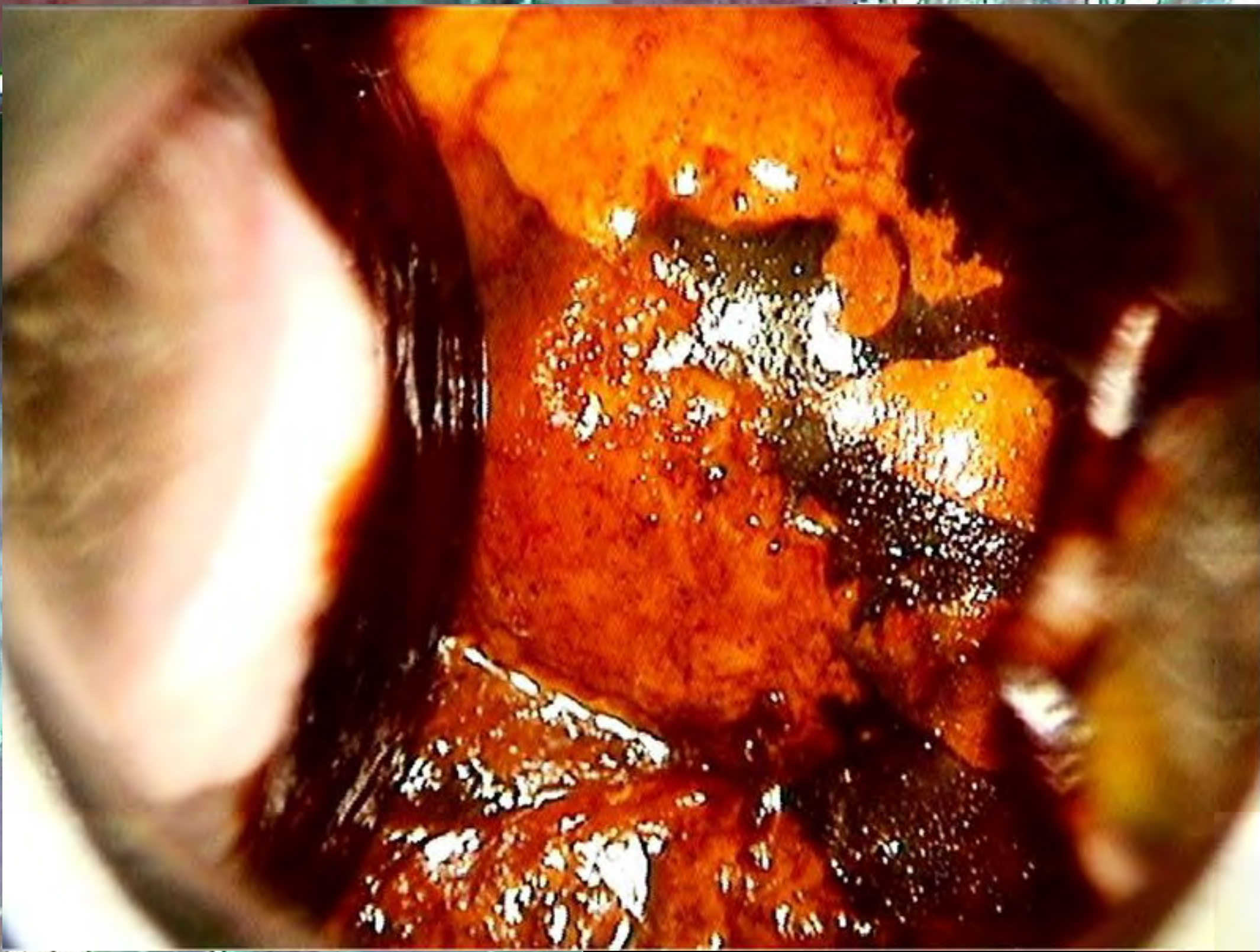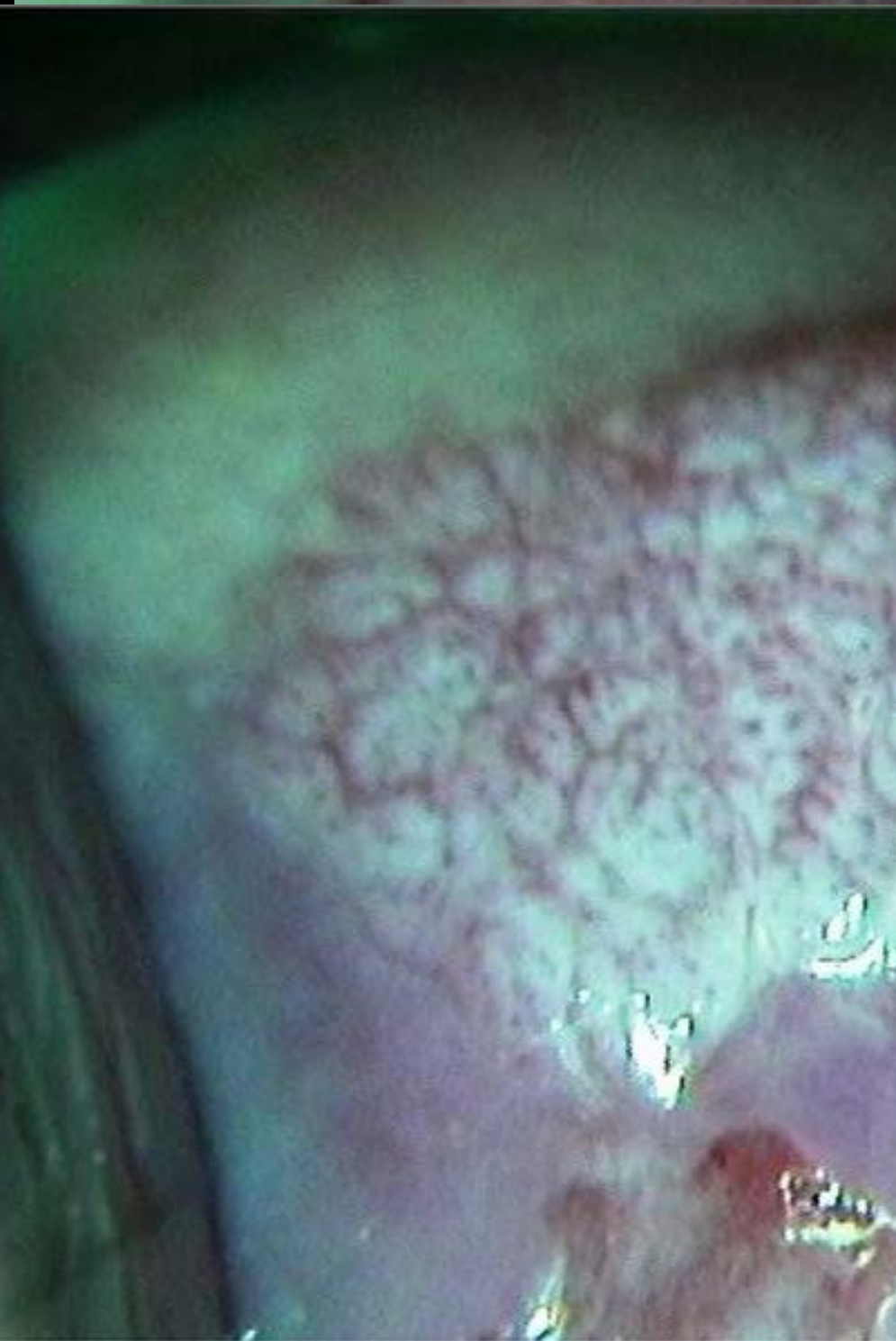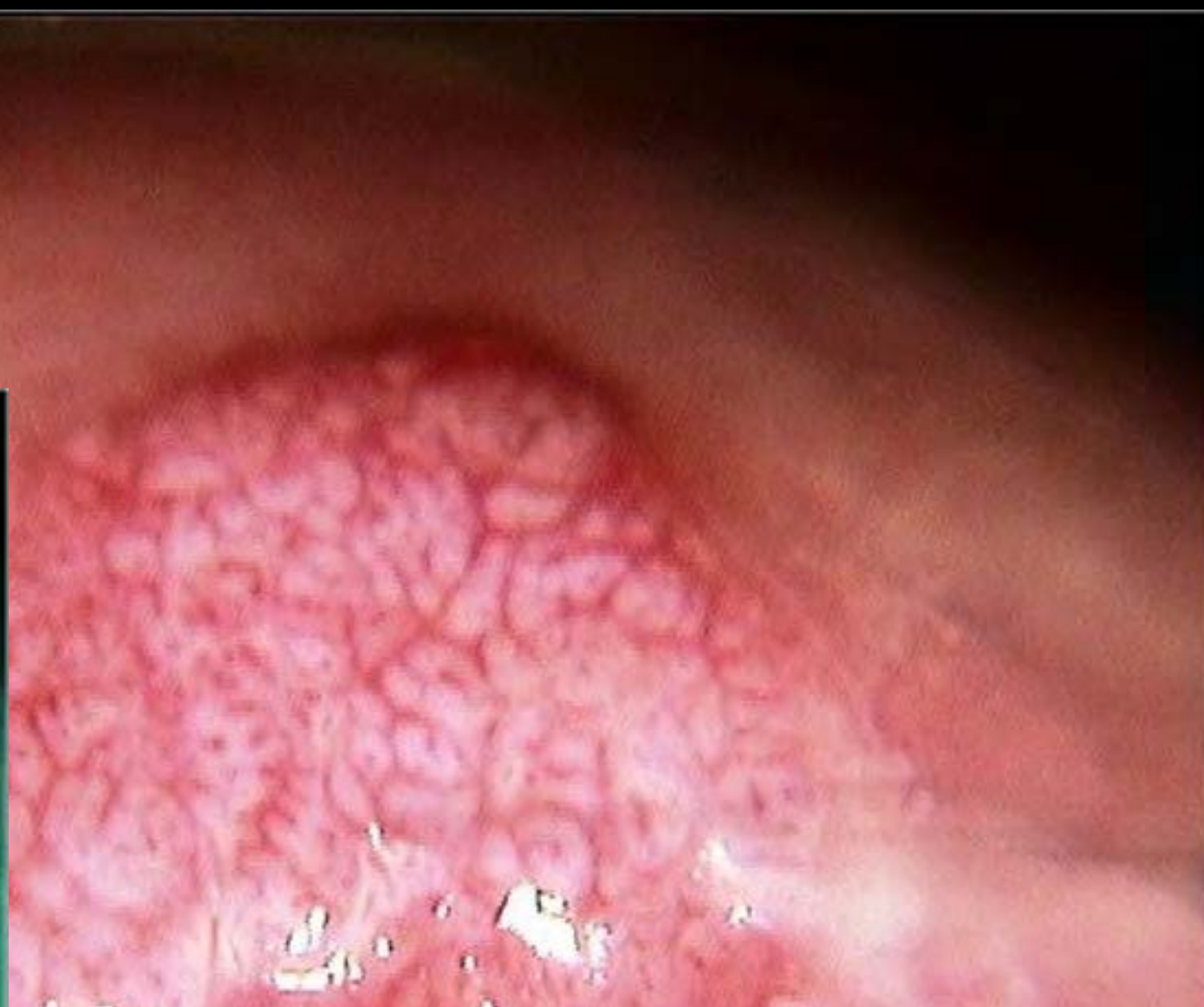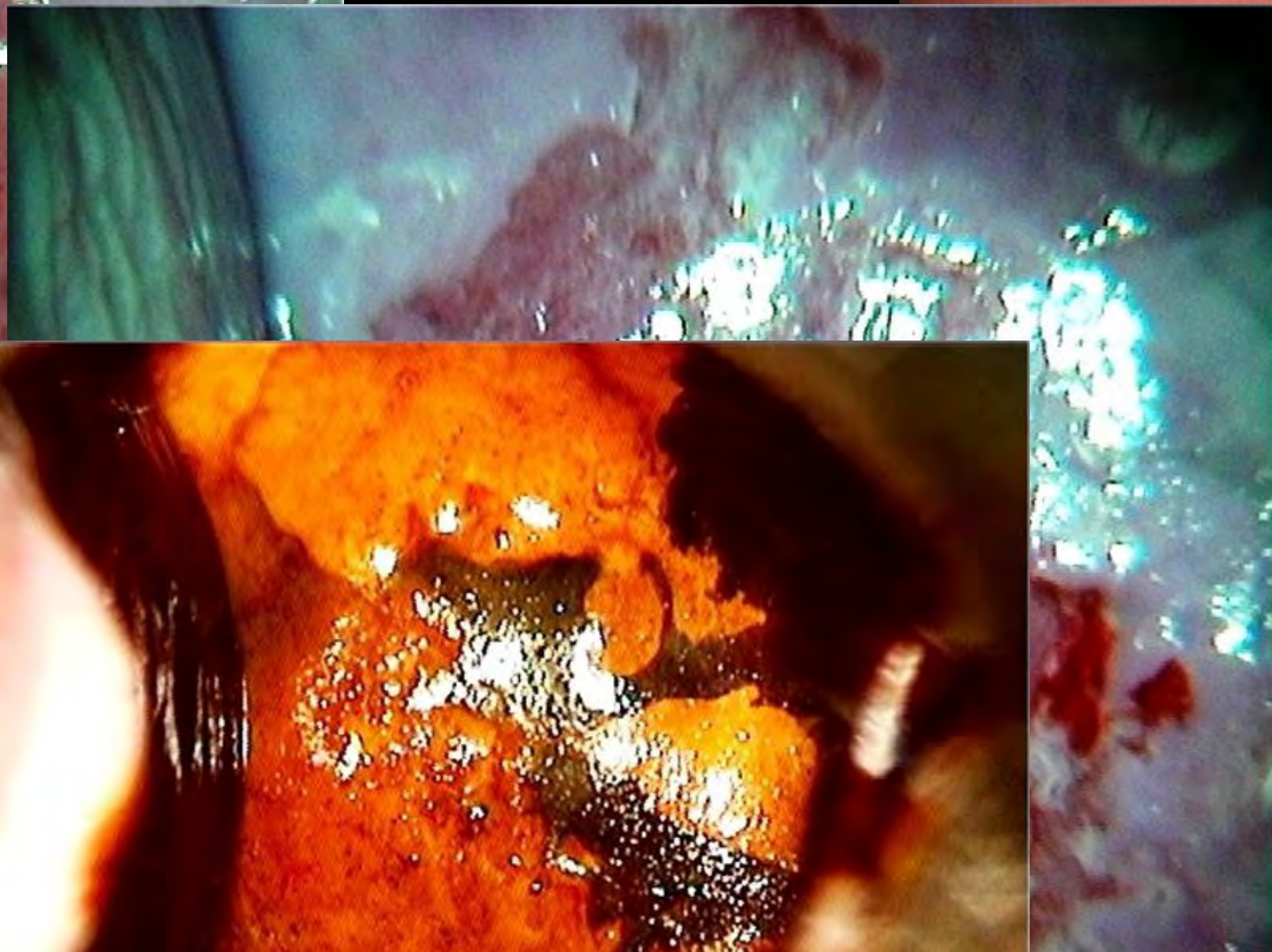
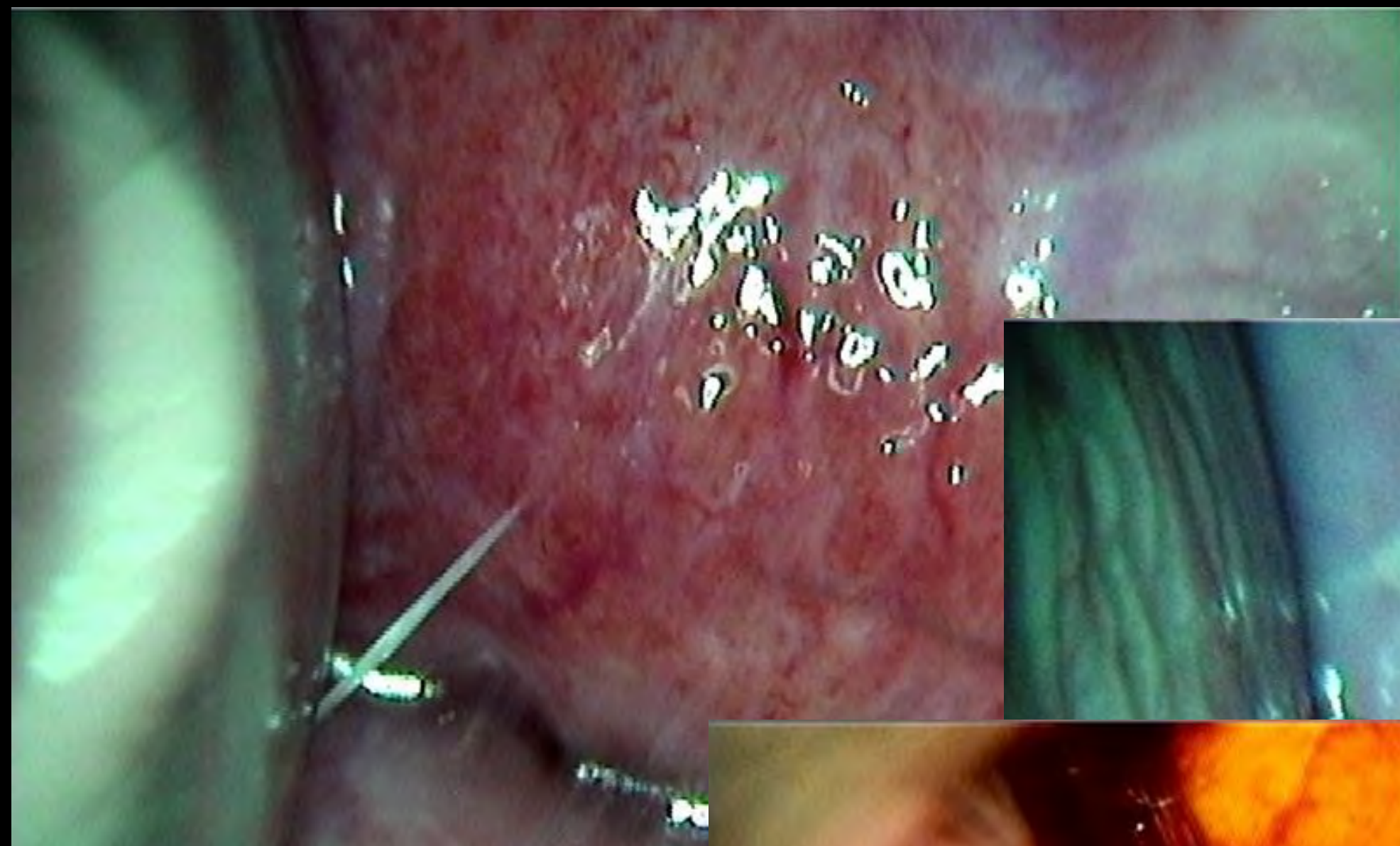
Cas 2



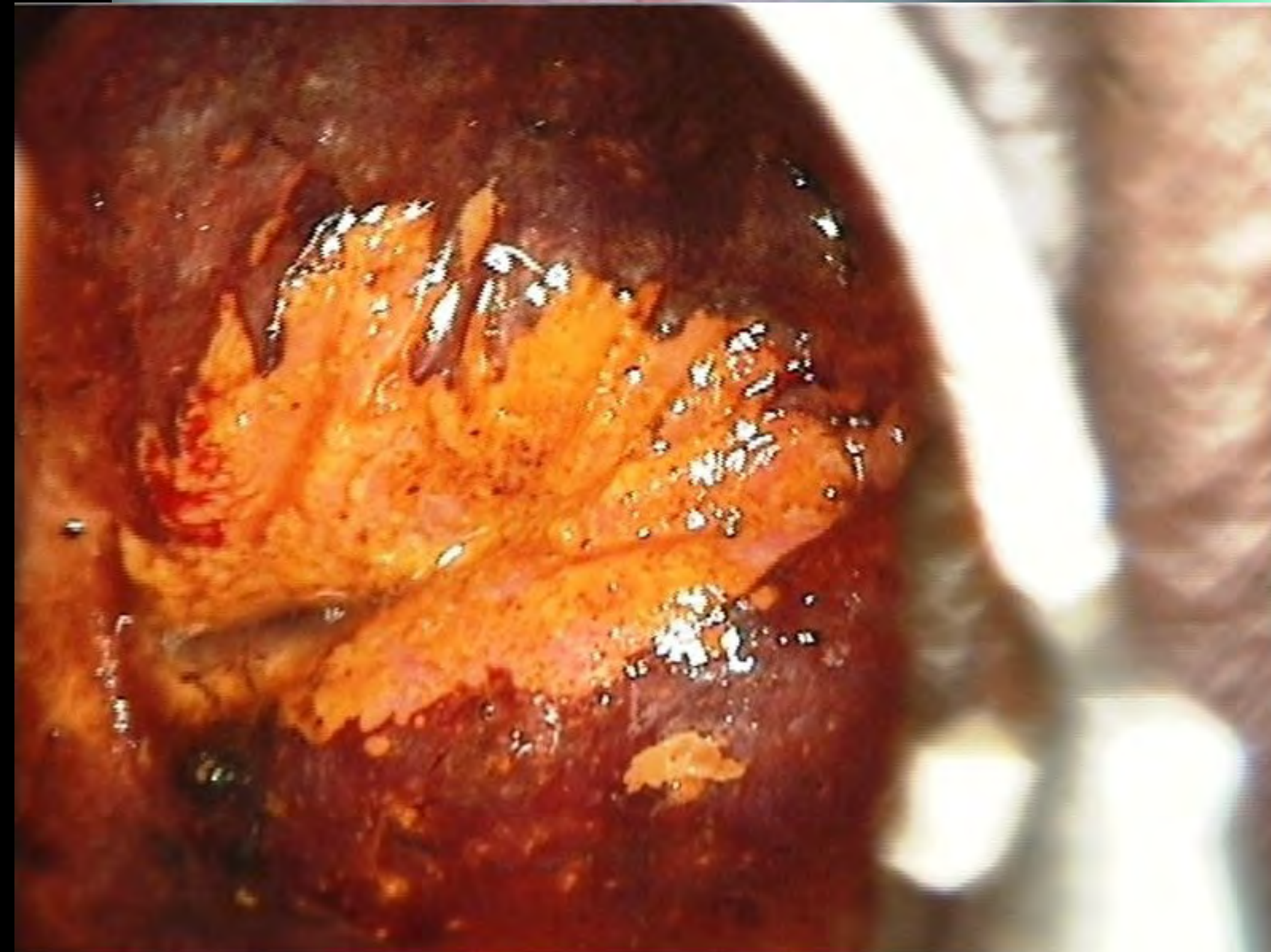
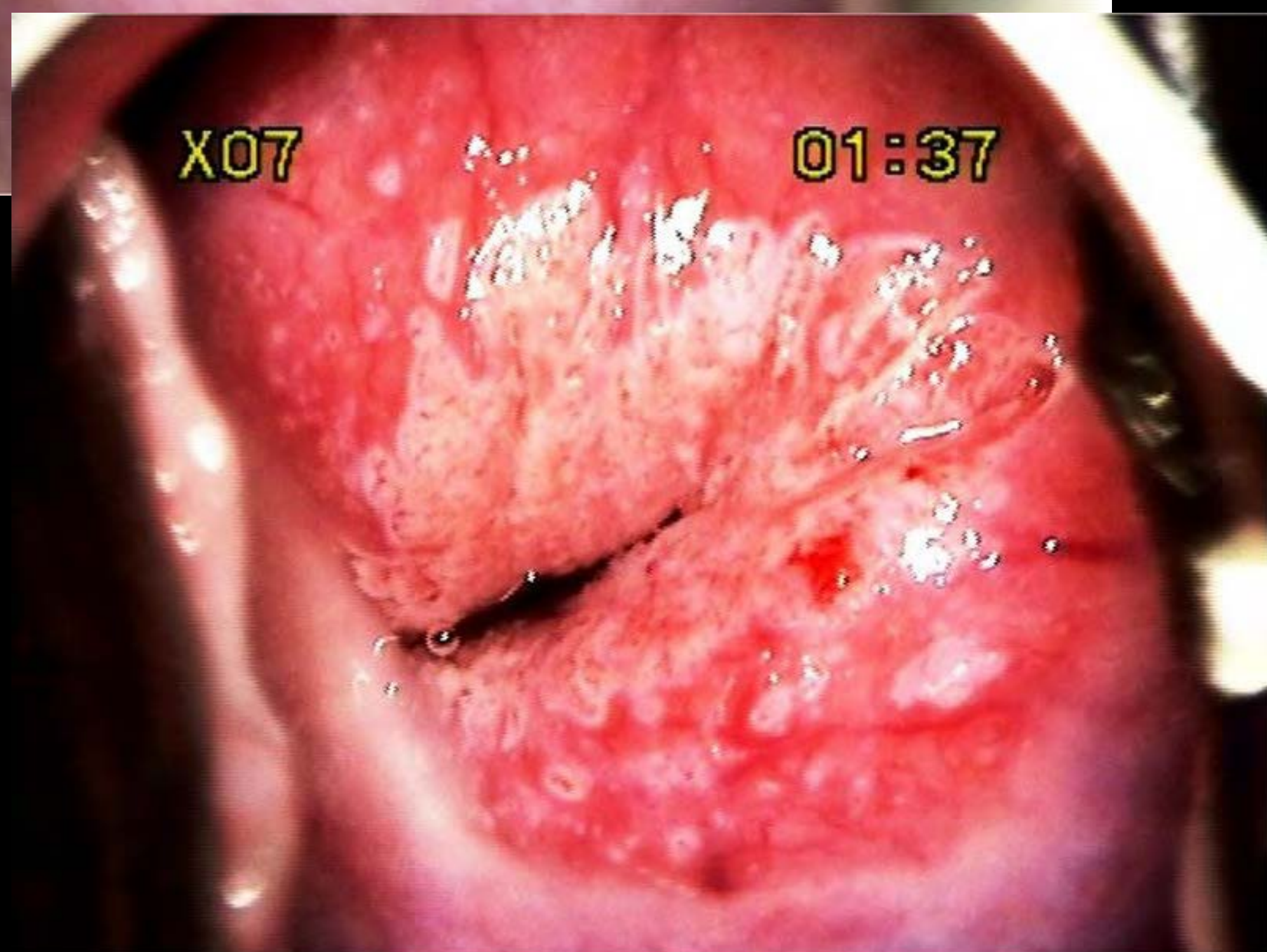
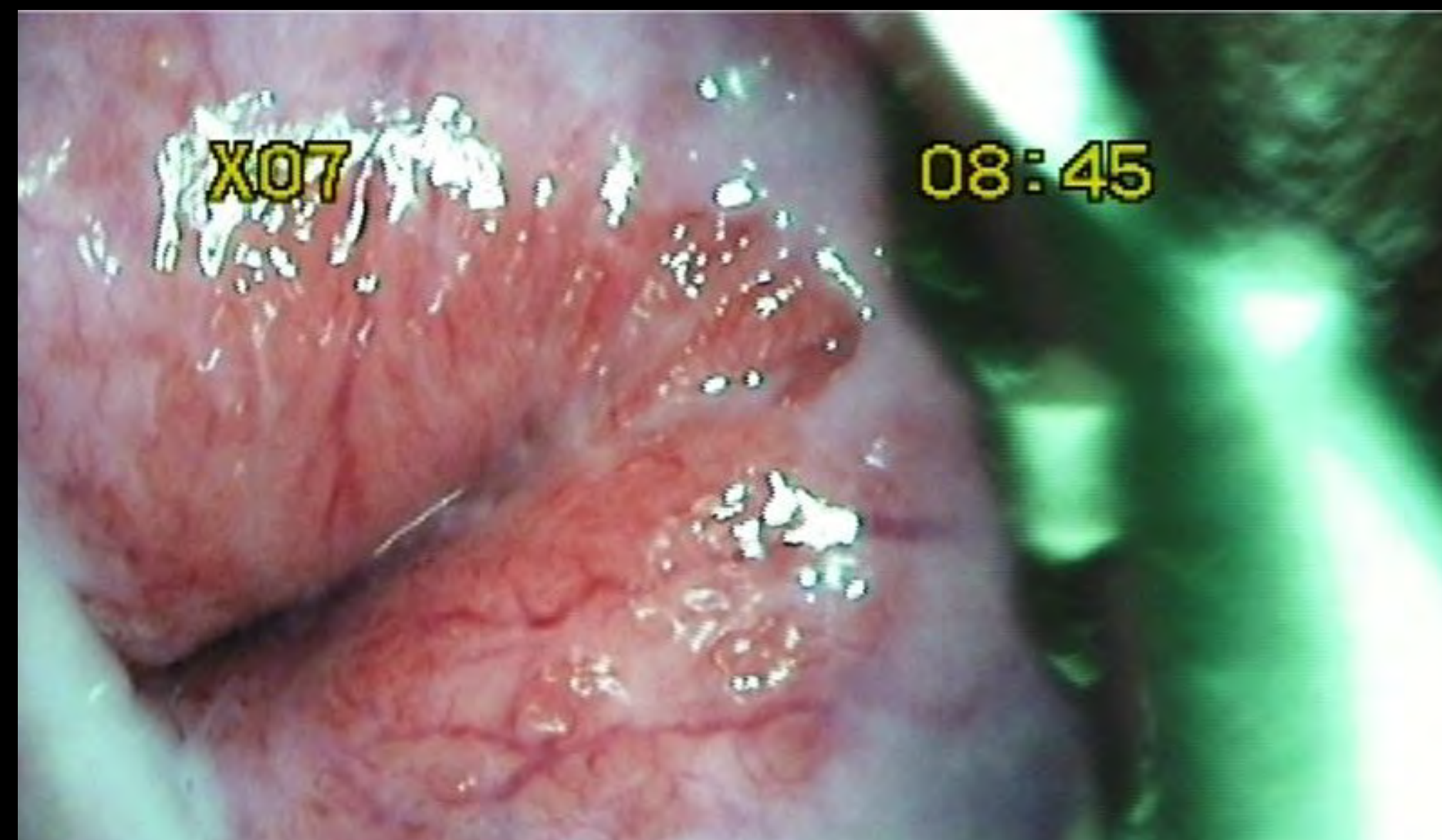
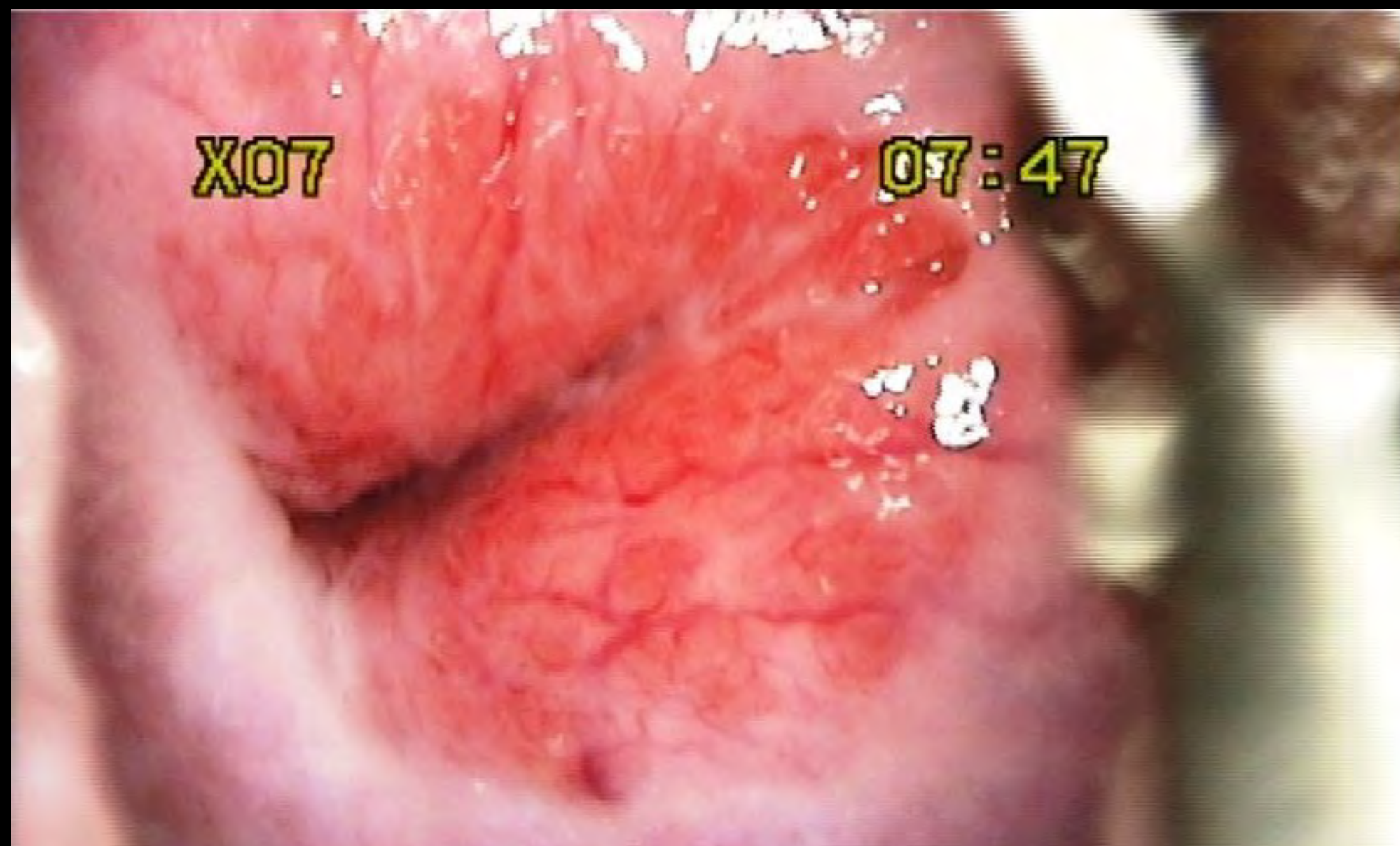
Cas 3



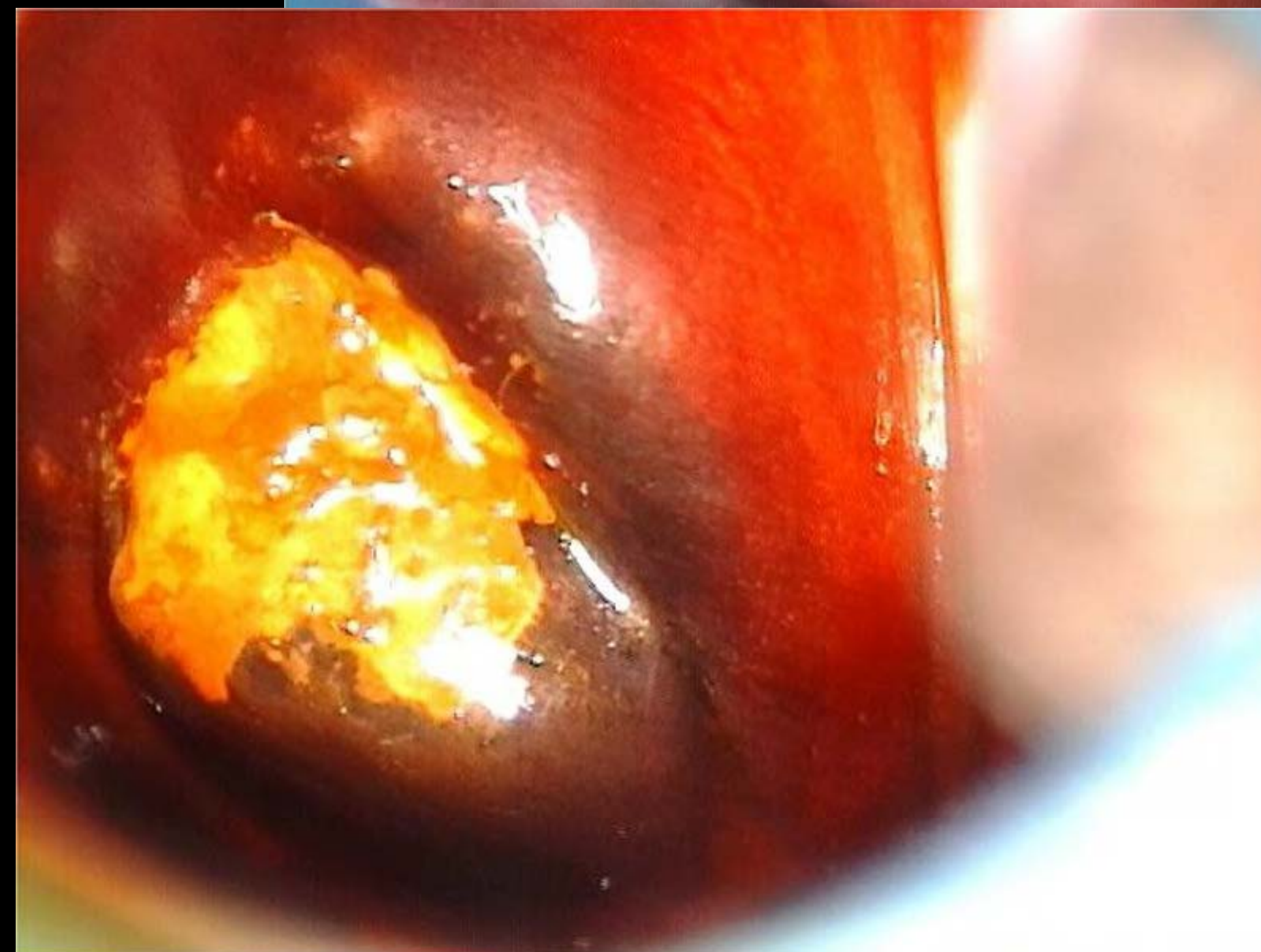
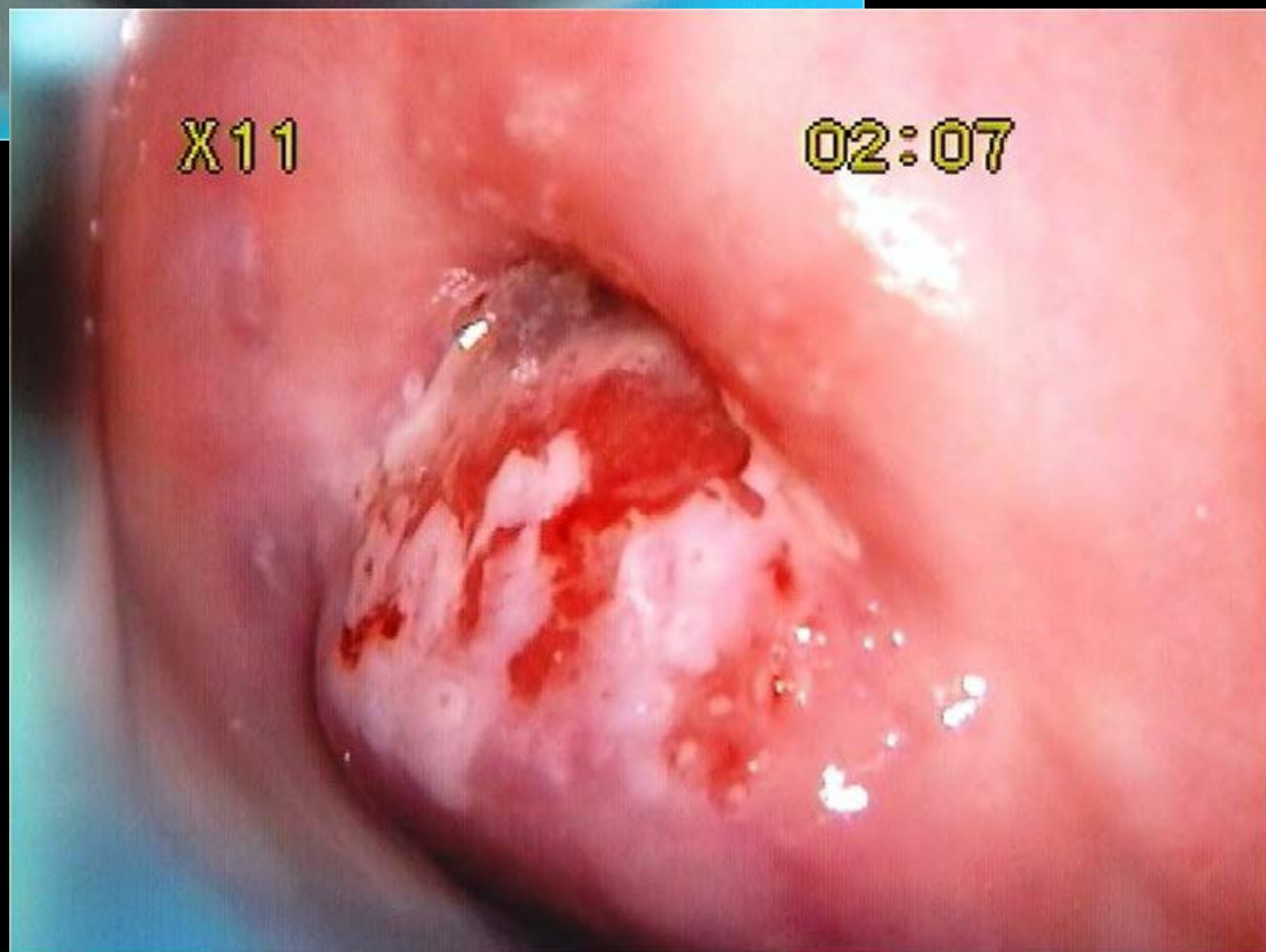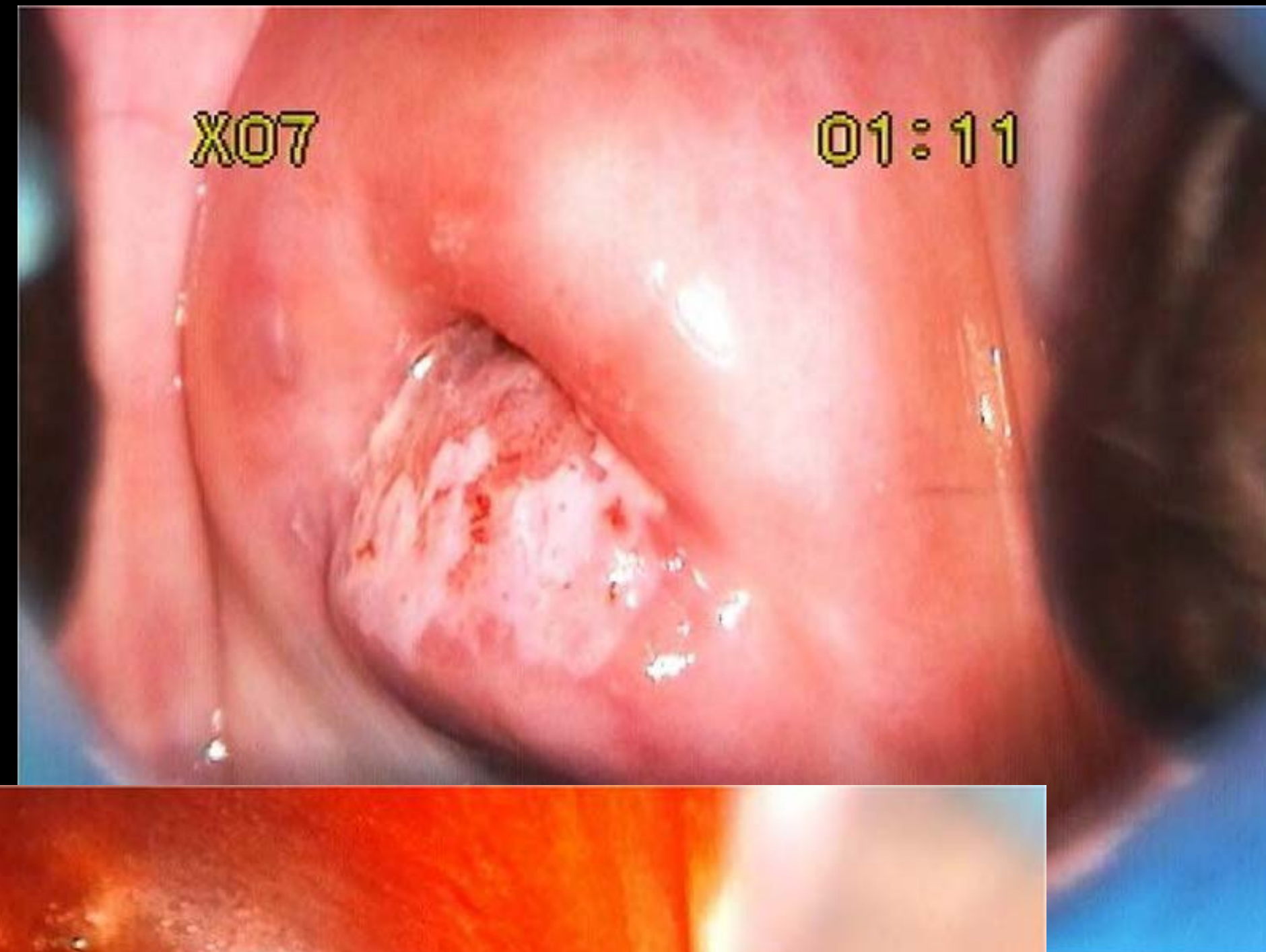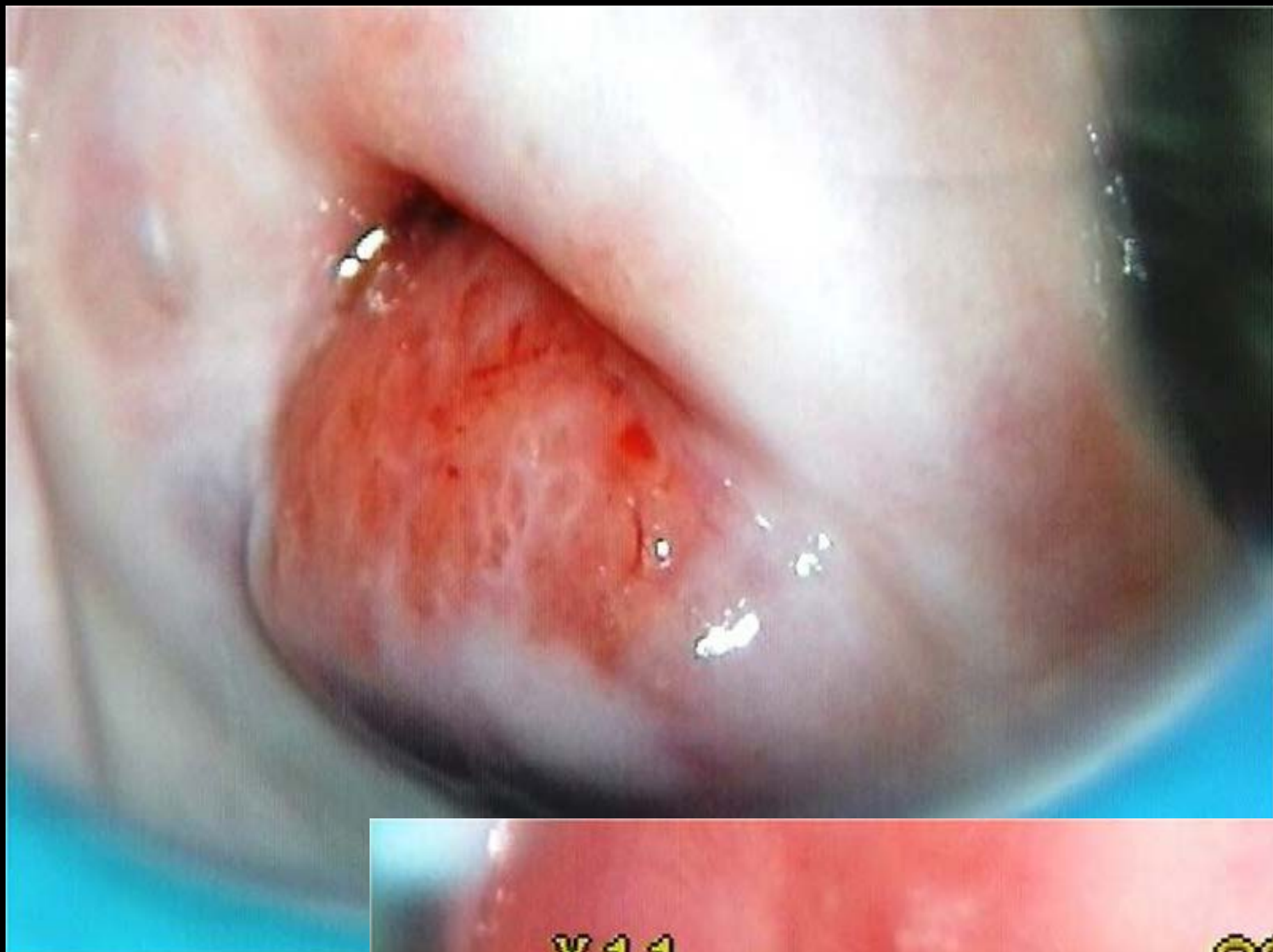Cas 4



Cas 5



Cas 6



Cas 7

