

SEXUALITAT I MALALTIA UROLÒGICA

Dr. Lluís Cortadellas

ANOMALIES DEL PENIS

- FIMOSIS
- FRENET CURT
- HIPOSPADIES
- ENCORBAMENTS - M. de PEYRONIE
- DISFUNCIO ERECTIL

FIMOSIS

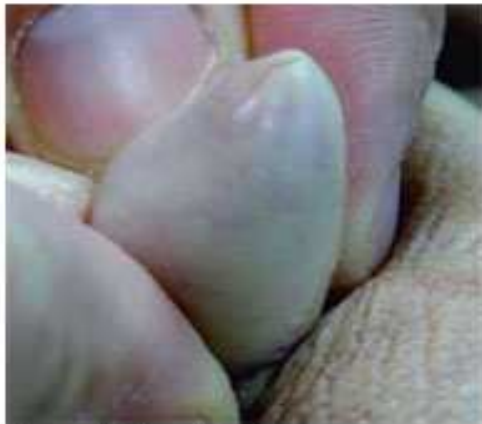

Figura 1. Fimosis fisiológica.

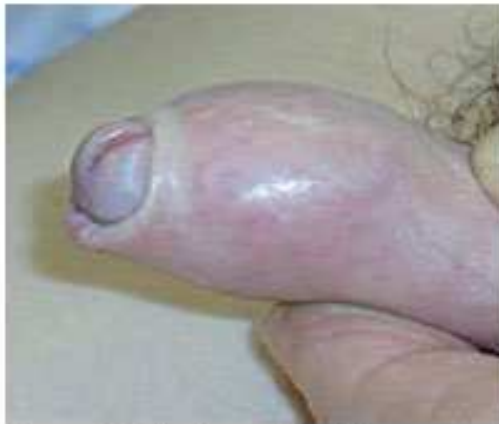

Figura 2. Balanitis xerótica obliterante.

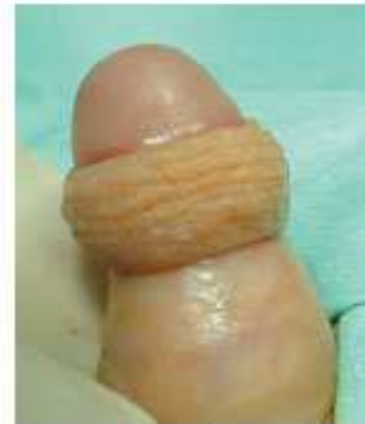

Figura 3. Estrechez anular del prepucio.

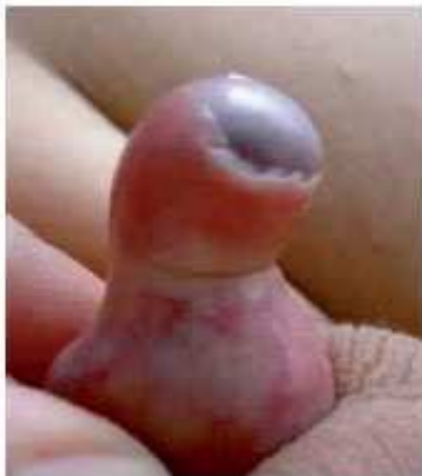

Figura 4. Adherencias balanoprepuciales.

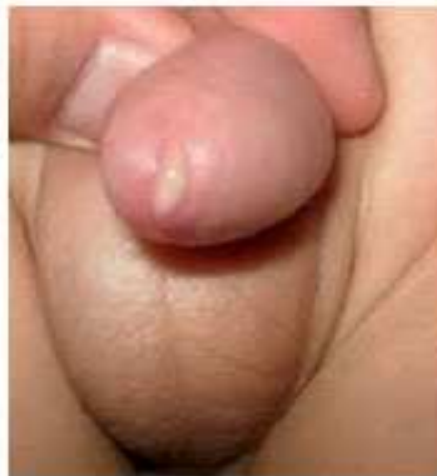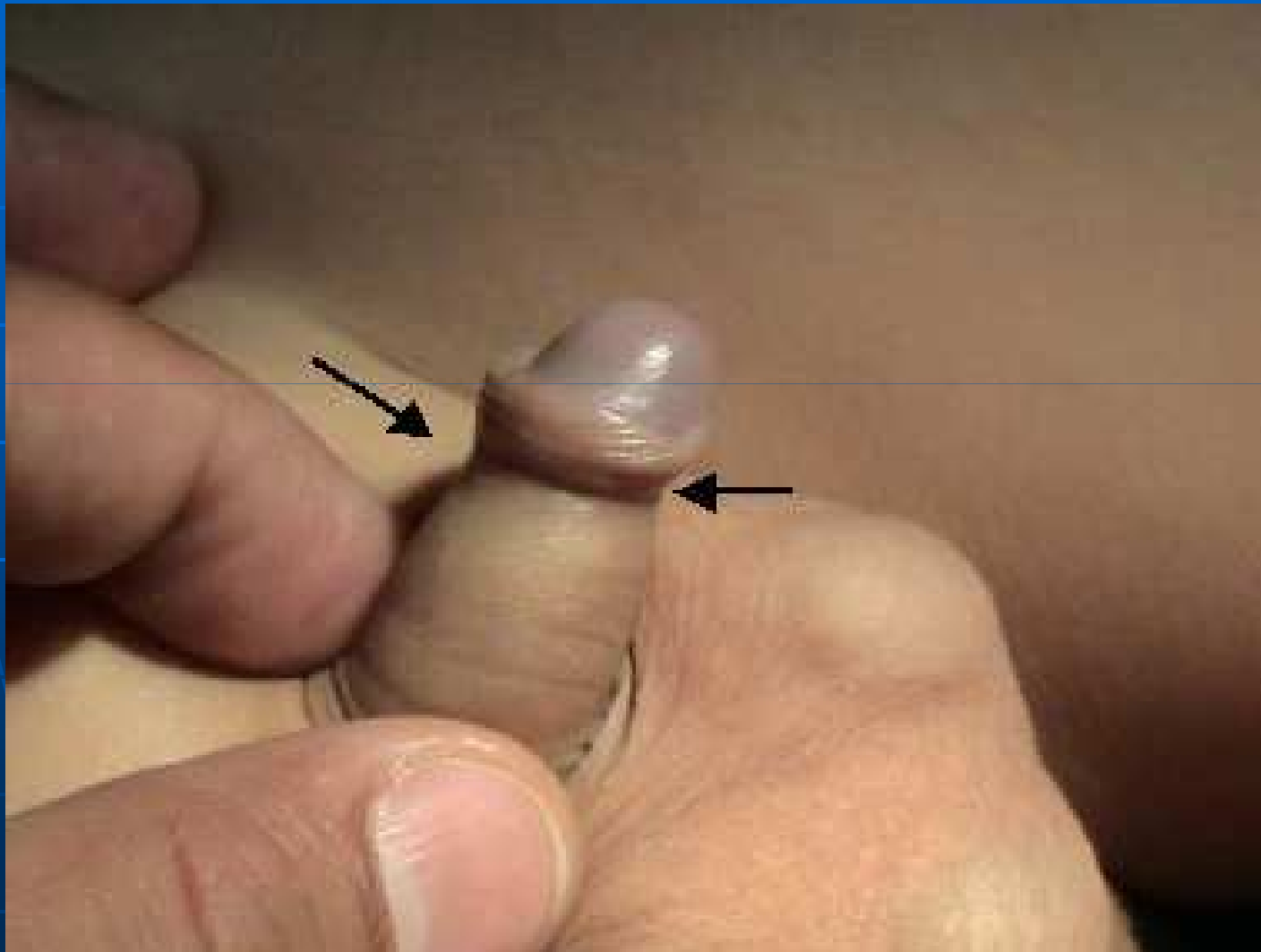


Figura 5. Balanitis.

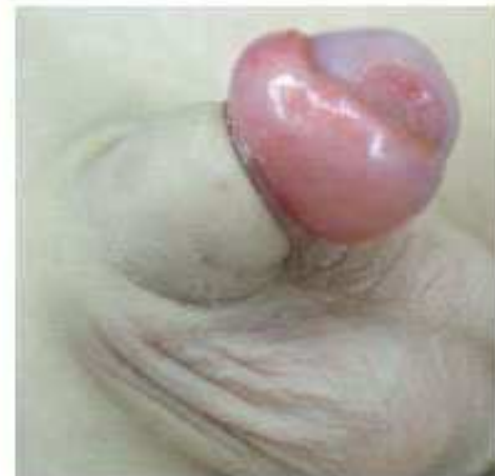

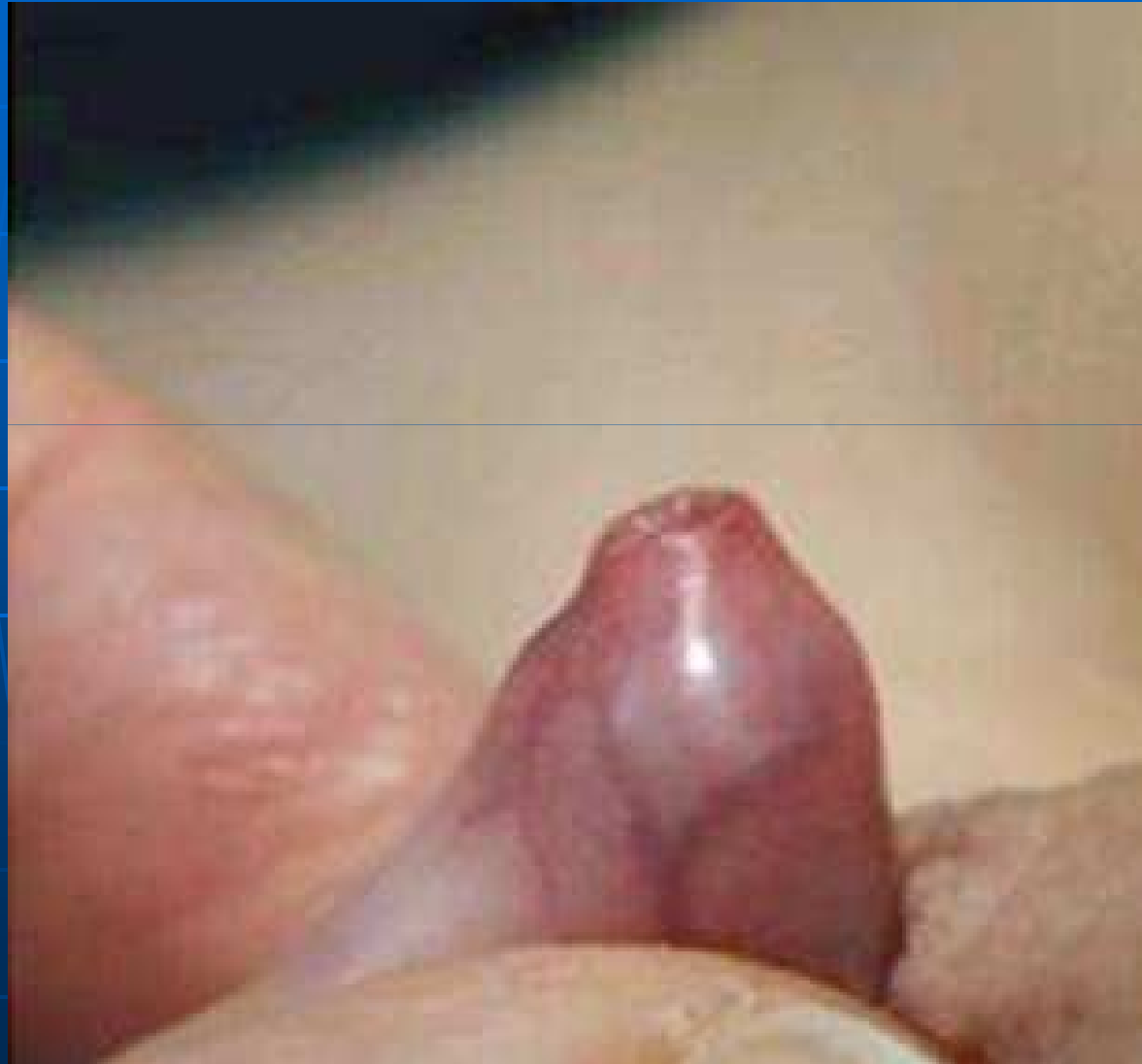Figura 6. Parafimosis.

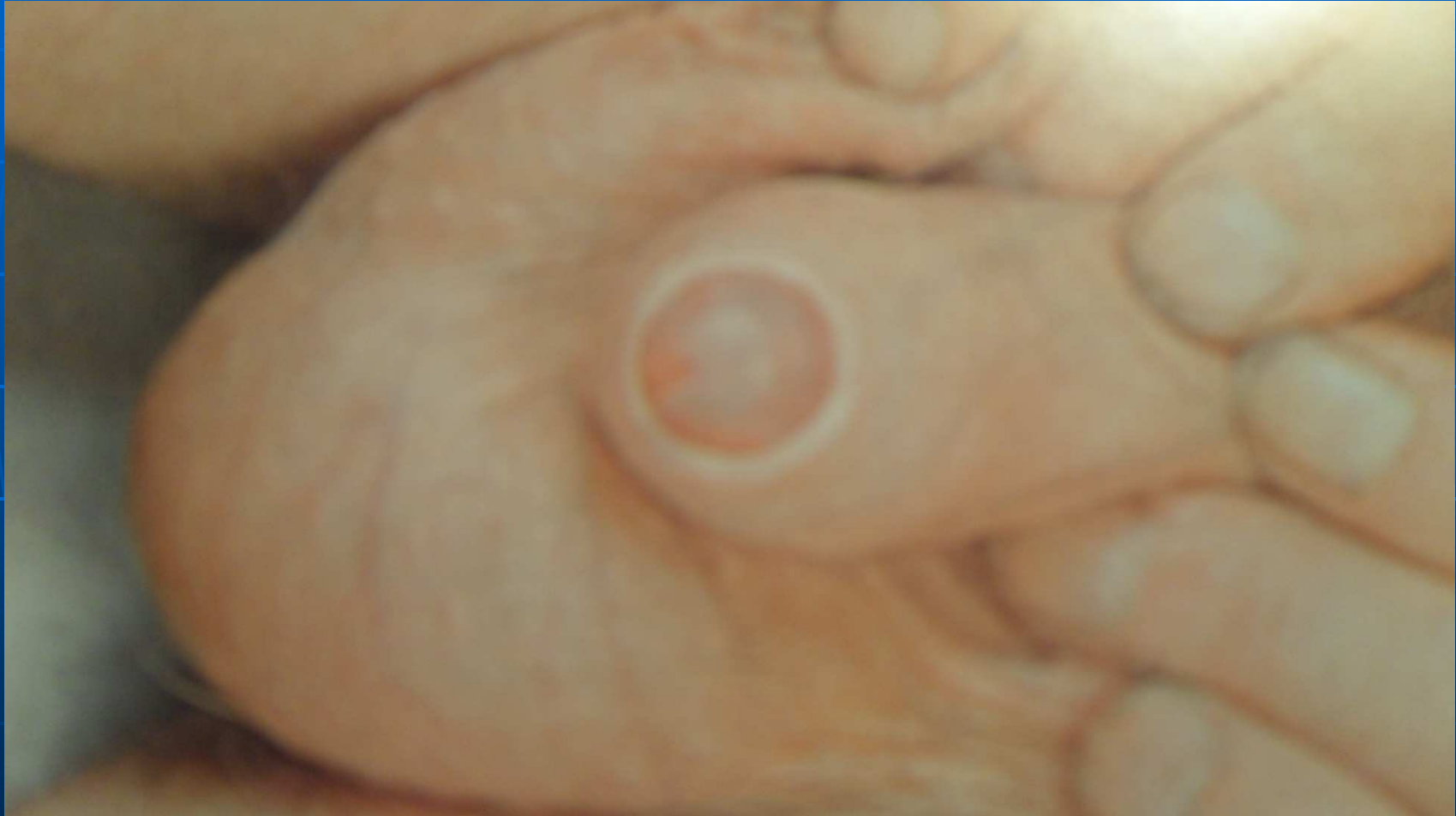Fimosis d'erecció



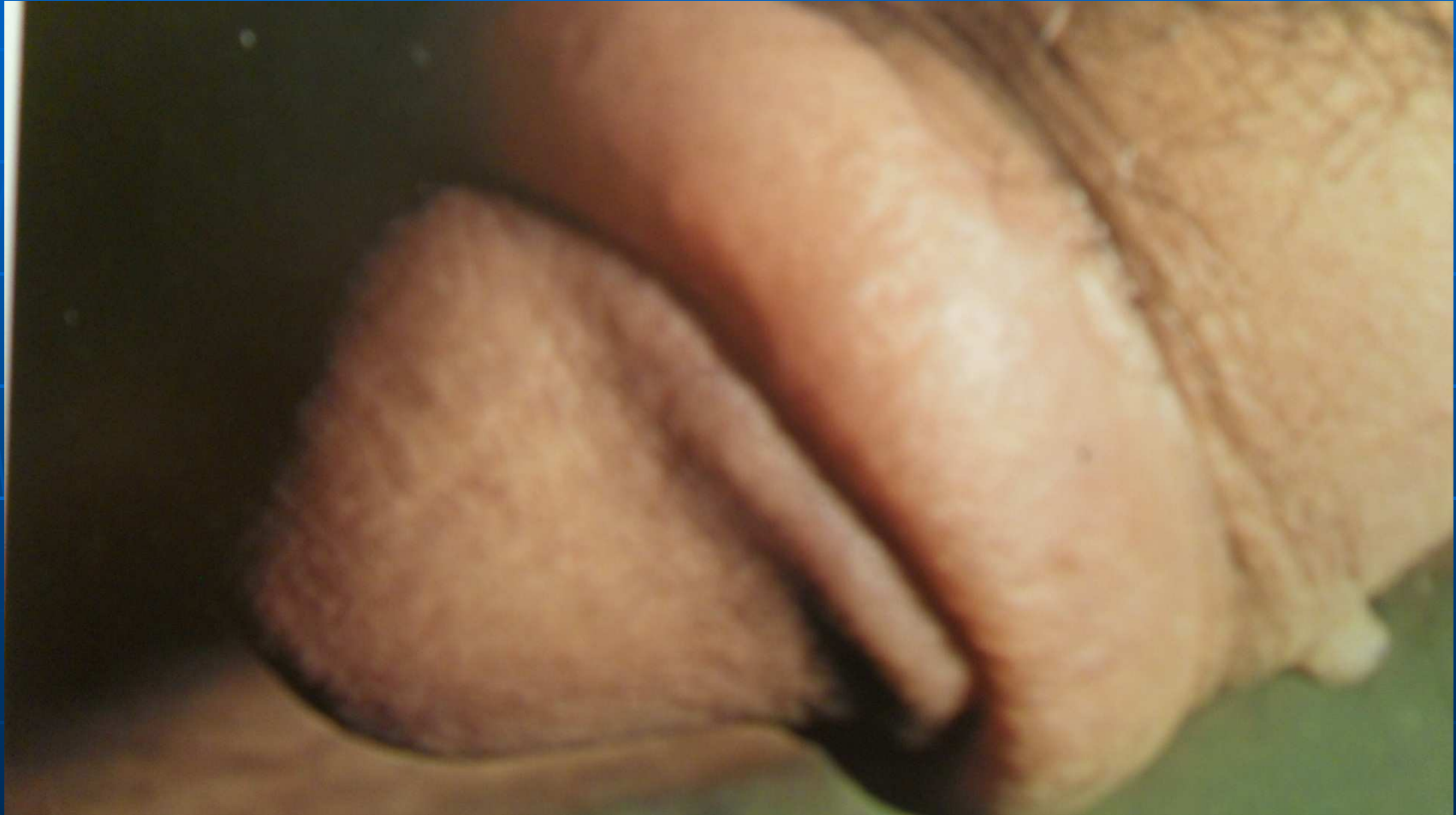Fimosis congènita



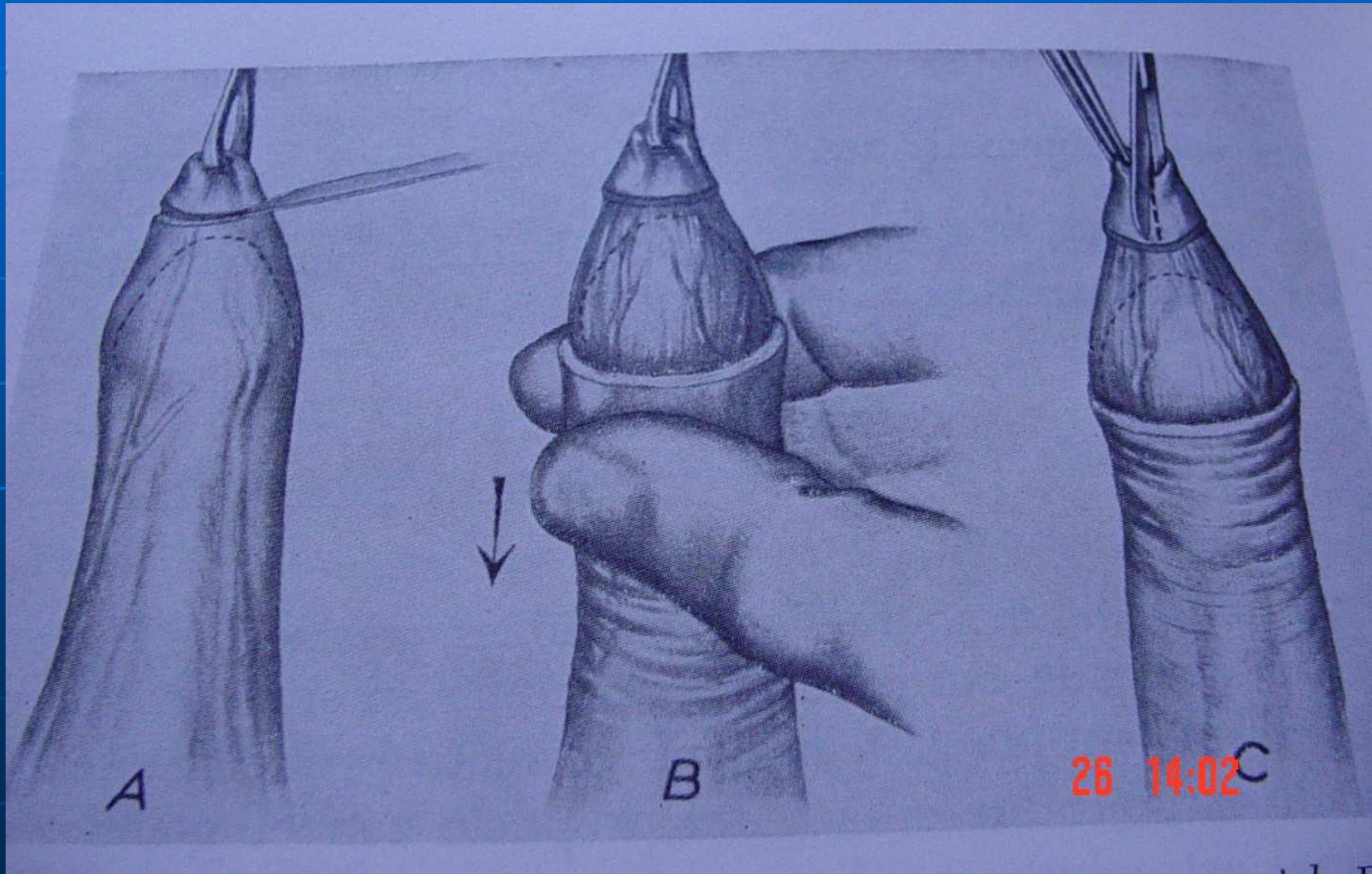
Fimosis per liquen



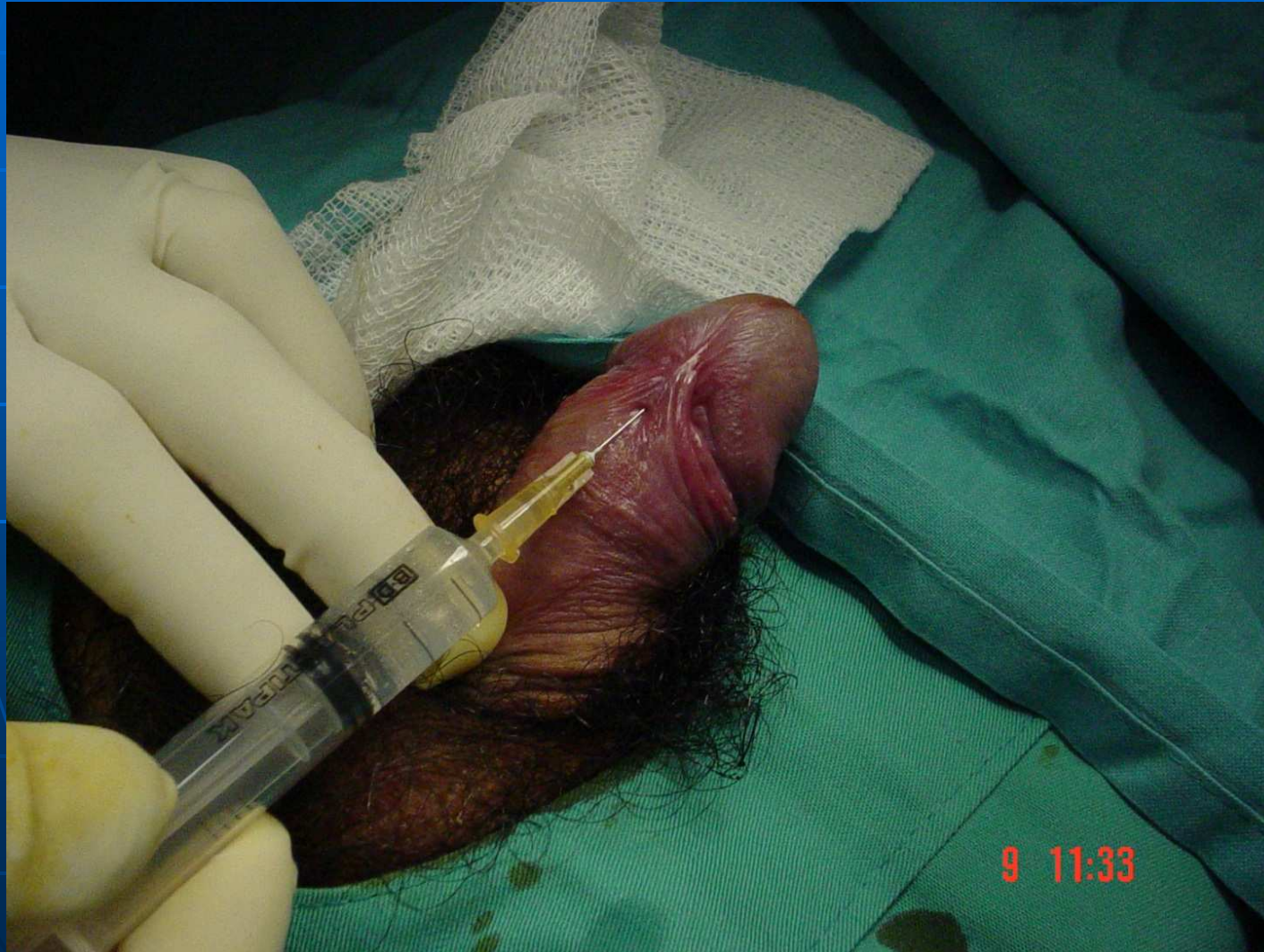PARAFIMOSIS



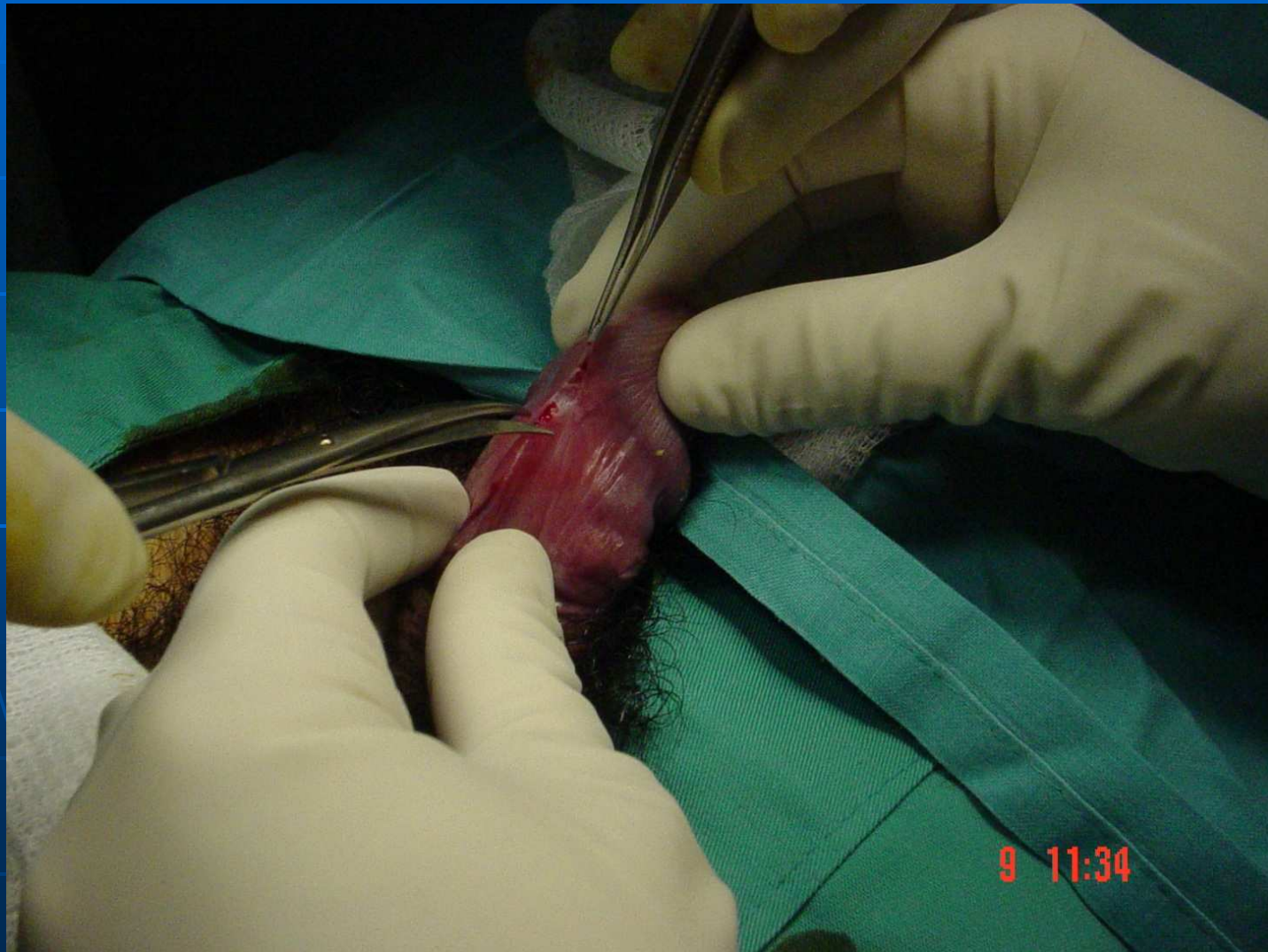
Circumcisió o postectomia



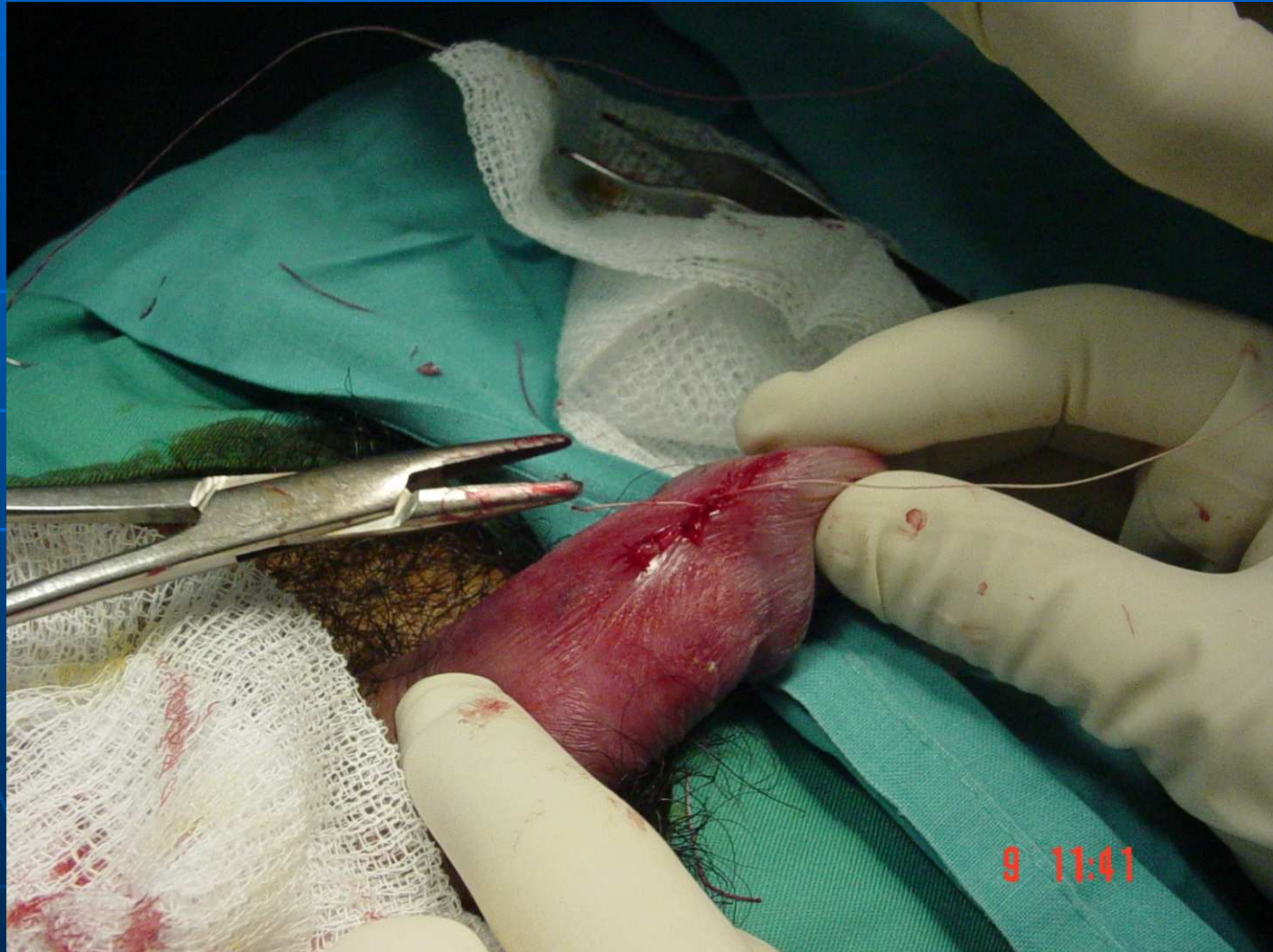
Frenulotomia. Anestèsia local.



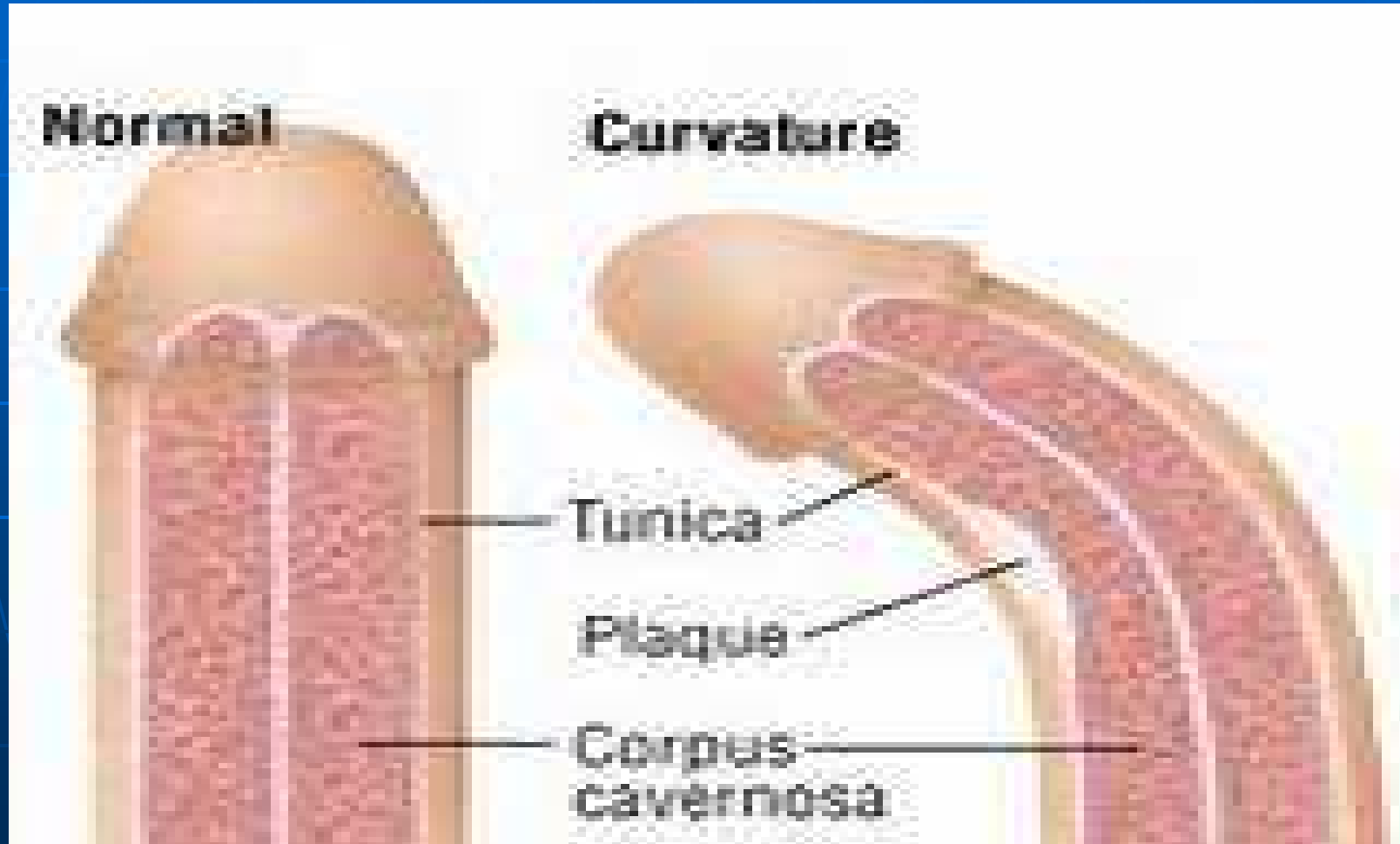
Frenulotomia



Frenulotomy



MALALTIA DE PEYRONIE



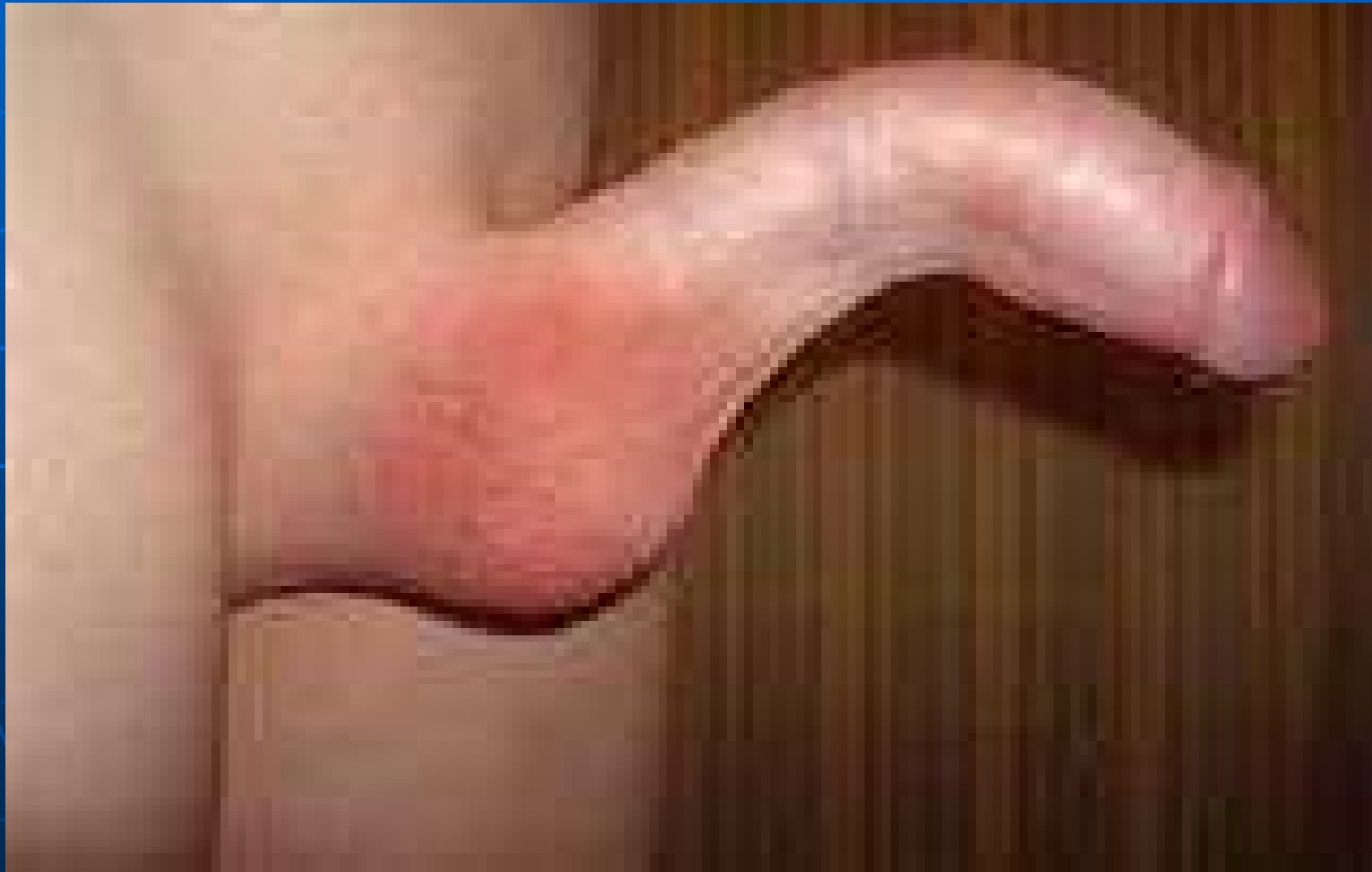MALALTIA DE DUPUYTREN



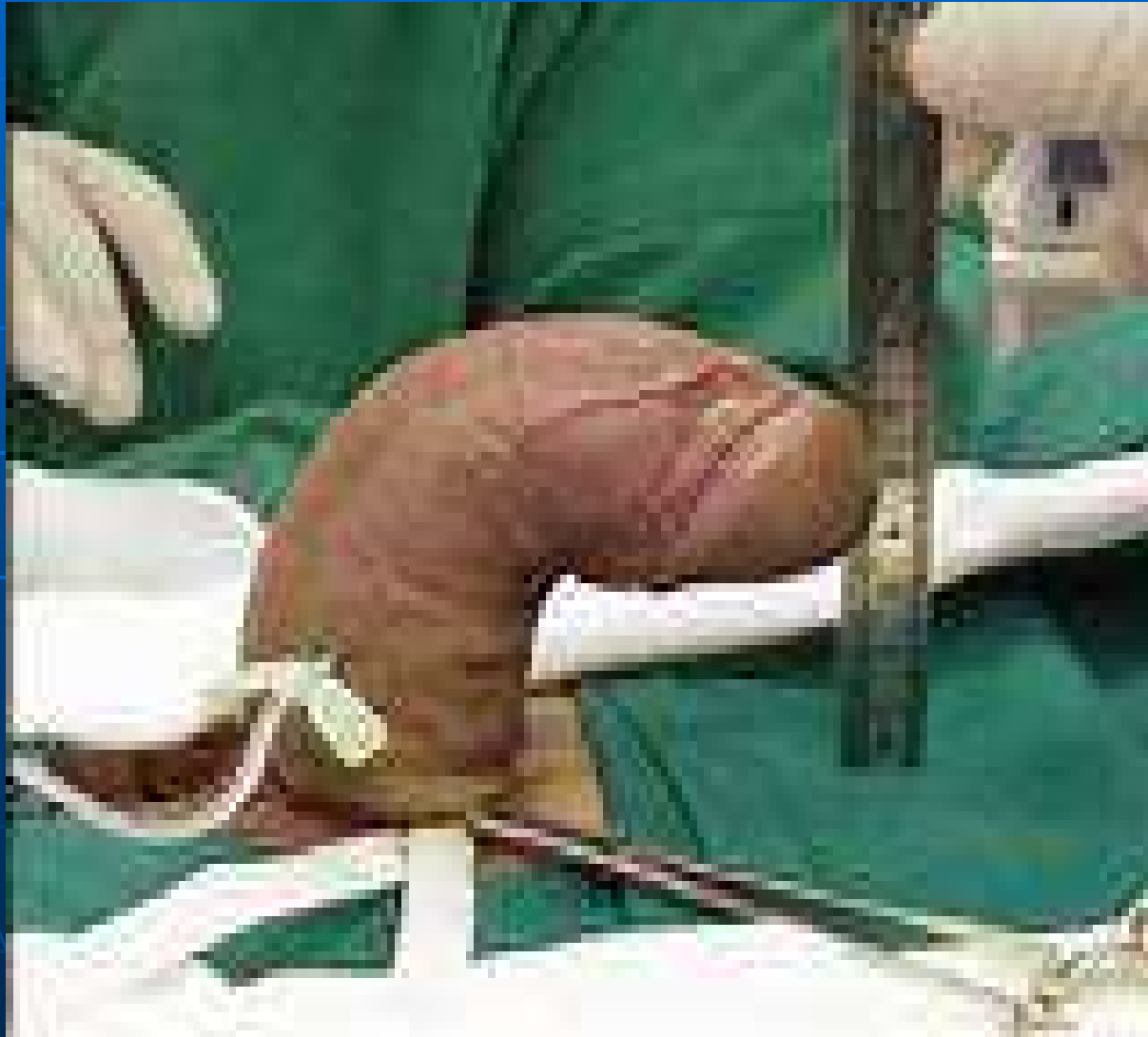Peyronie



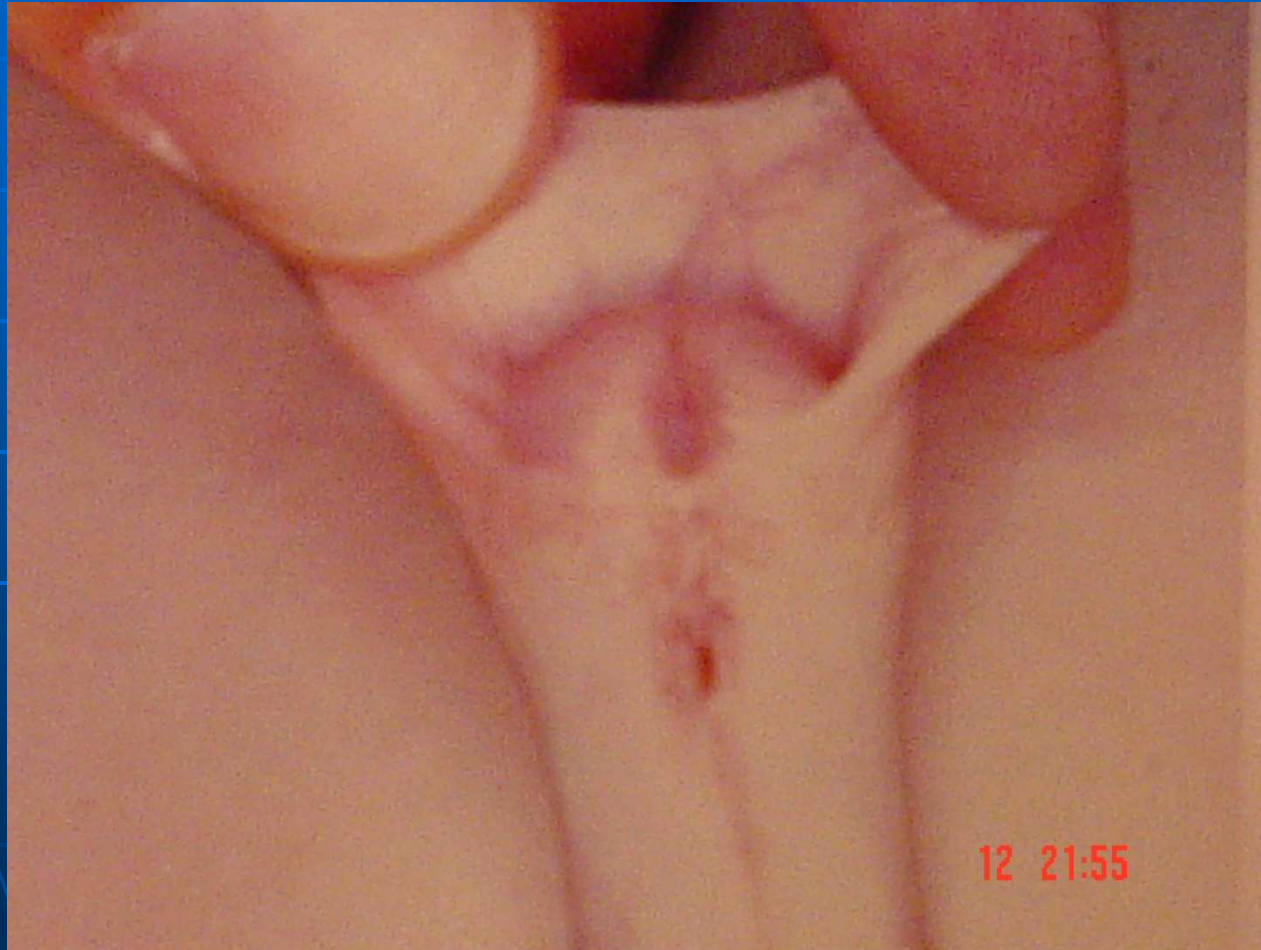Encorbament congènit



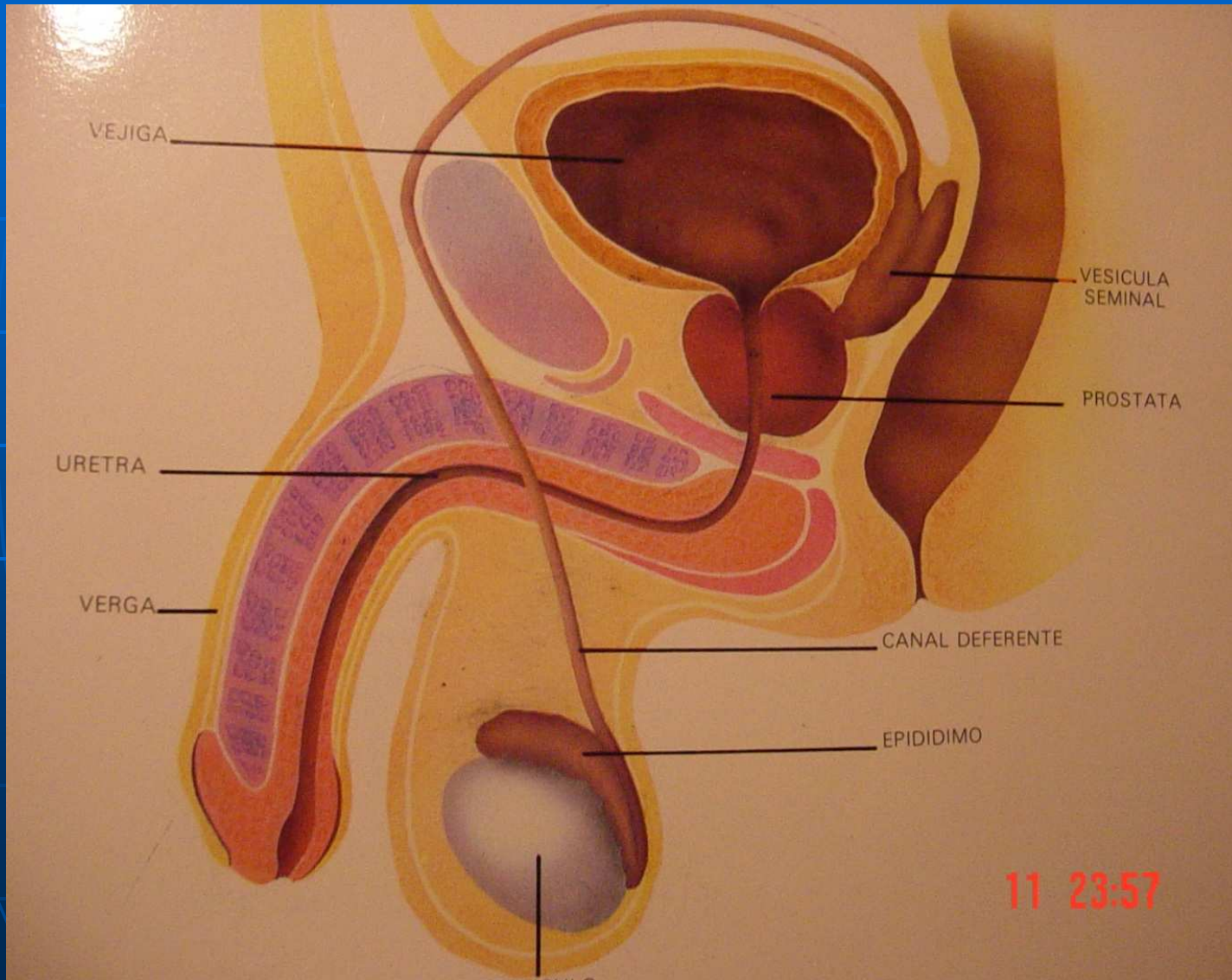
Erecció artificial



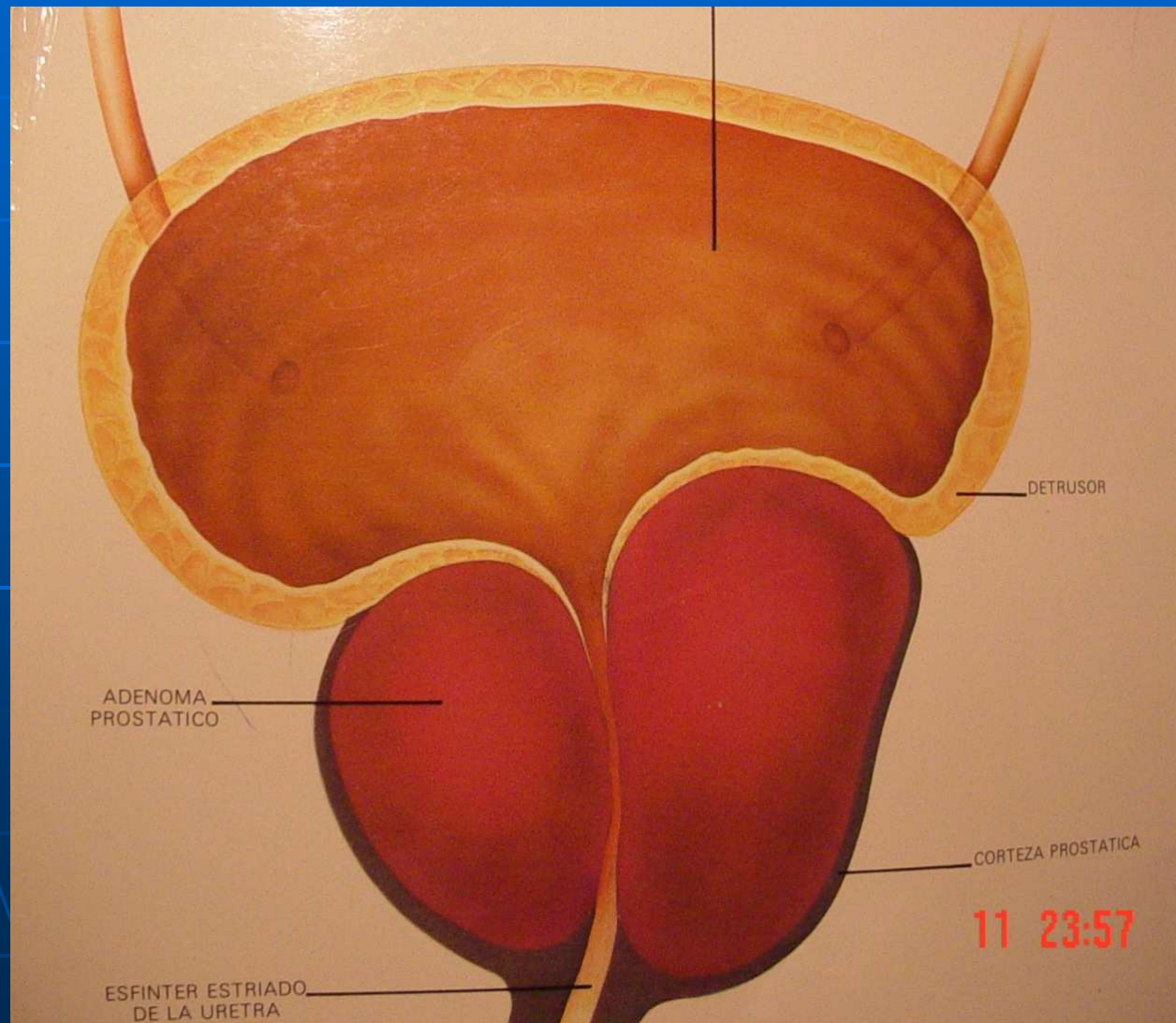
Hipospàdies



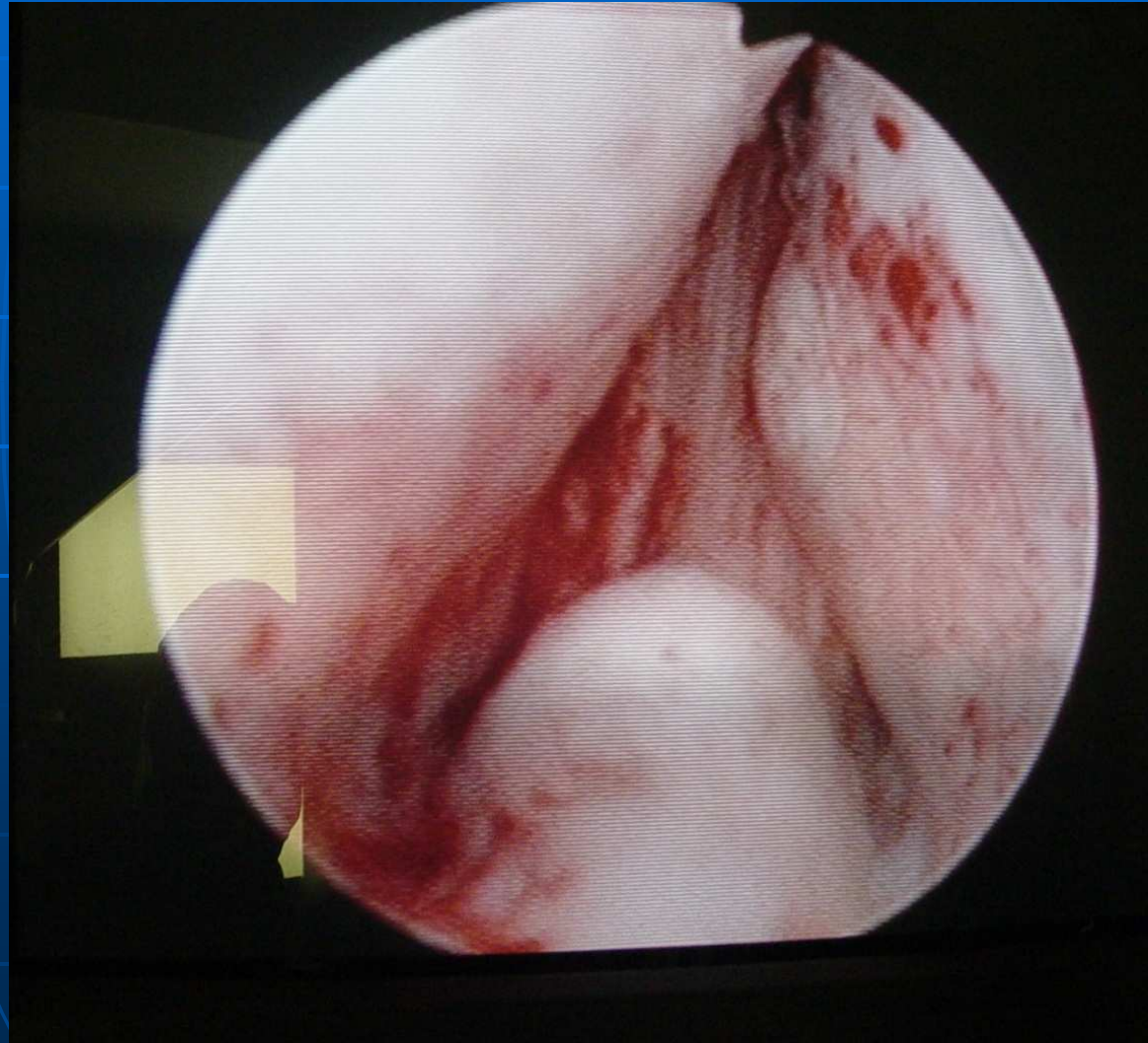
H.B.P.



H.B.P.



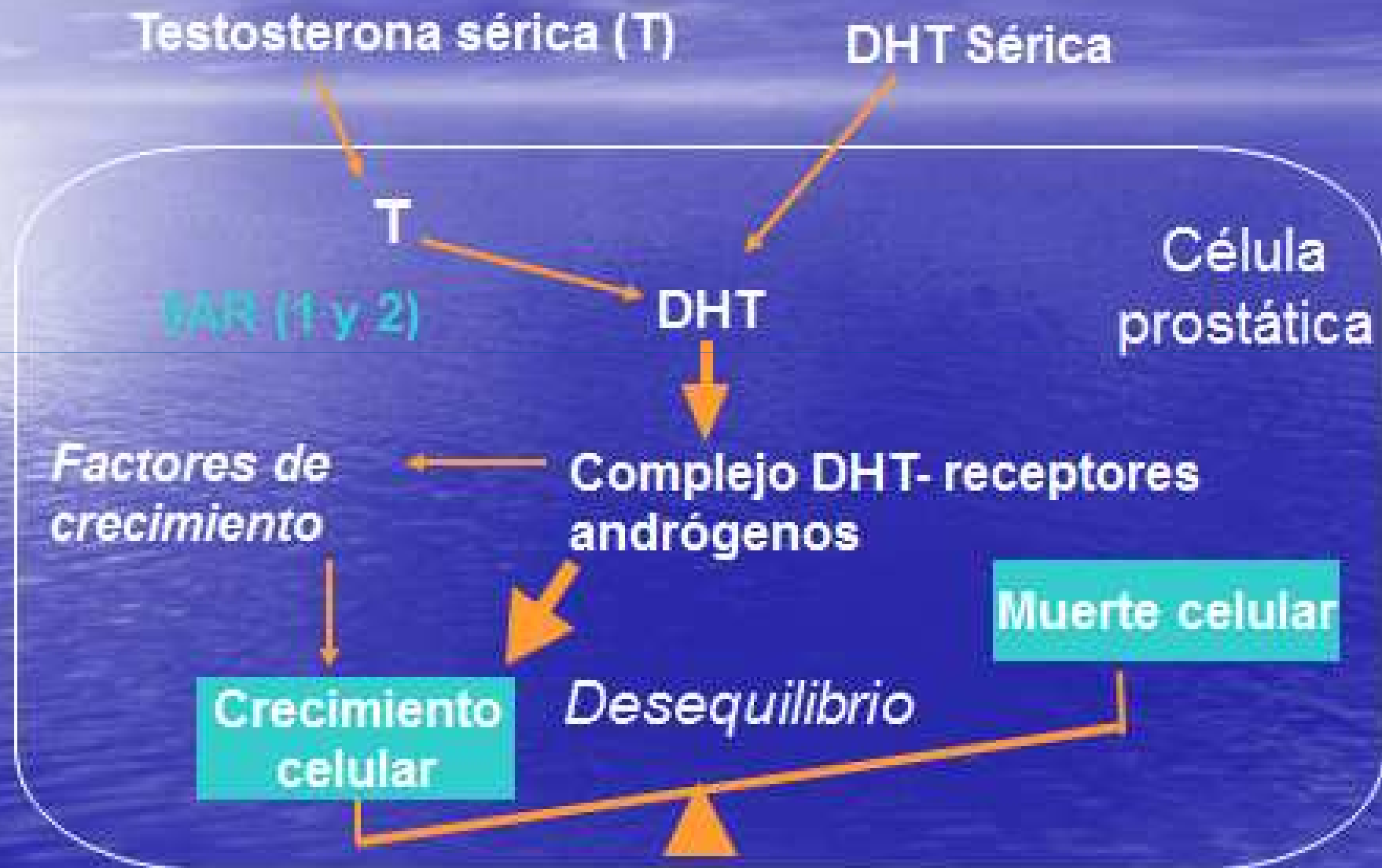
H.B.P.



H.B.P. TRACTAMENT MÈDIC.

- Fitoteràpia: prunus arborea, pygeum africanum.
- Alfa-bloquejants:
 - Alfuzosina.
 - Doxazosina.
 - Terazosina.
 - Tamsulosina.
 - Silodosina.
- Inhibidors de la 5 alfa reductasa:
 - Finasteride.
 - Dutasteride.

Regulación del crecimiento celular en la próstata con HBP



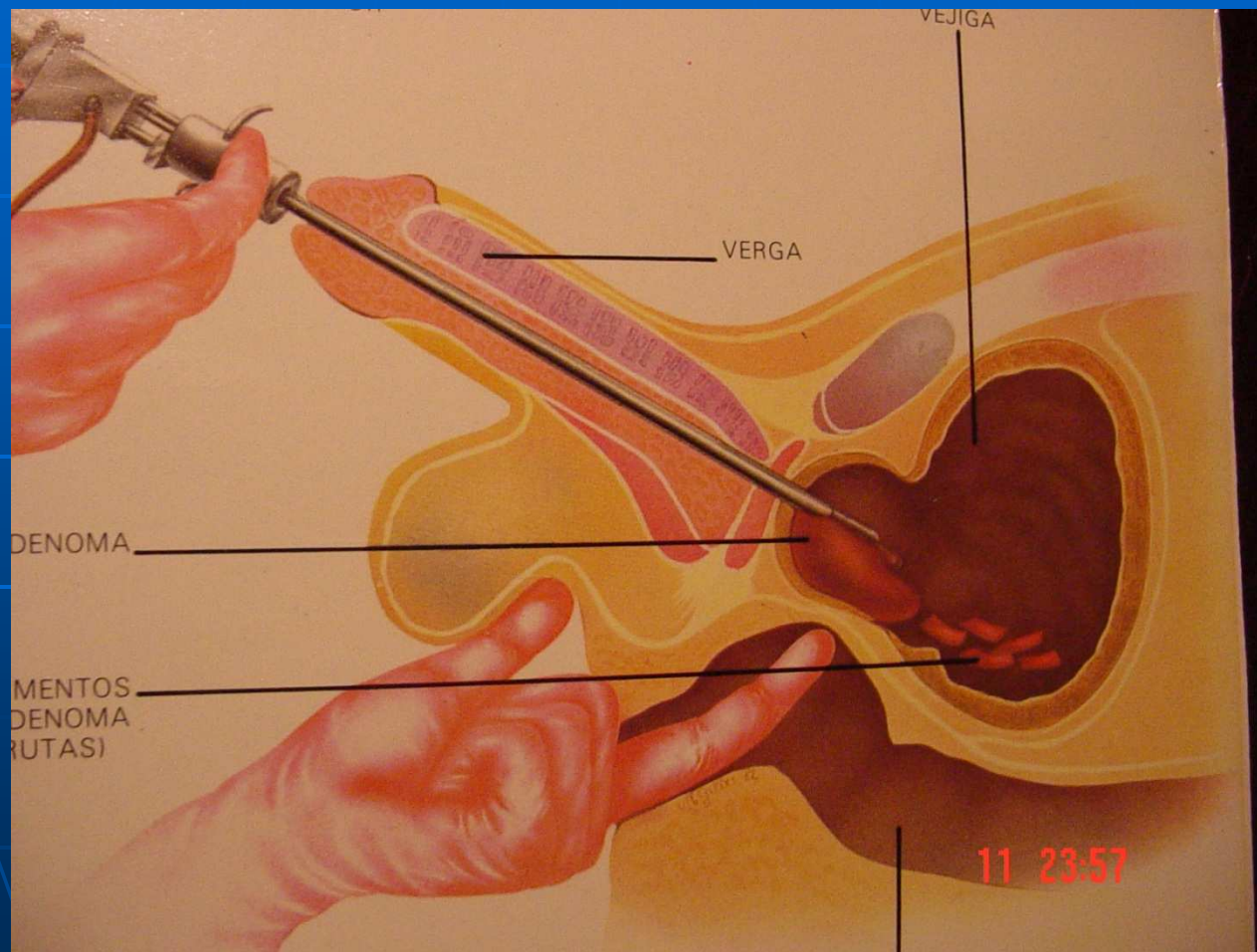
% of Pacientes	Combo N = 1610	DUT N=1623	TAM N = 1611
Disfunción eréctil	9%	7%	5%
Ejaculación retrógrada	4%	<1%	1%
Disminución Libido	4%	4%	2%
Trastorno Ejaculación	3%	<1%	<1%
Disminución Vol Semen	2%	<1%	<1%
Perdida de la Libido	2%	1%	1%
Vértigo	2%	<1%	2%
Ginecomastia	2%	2%	<1%
Mastodinia	1%	<1%	<1%
Sensibilidad mamaria	1%	1%	<1%

TRACTAMENT QUIRURGIC DE LA H.B.P.

Ejaculació retrògrada

- RTU.
- VAPORITZACIO TRANSURETRAL:
làser, bipolar.
- ADENOMECTOMIA PROSTATICA
RETROPUBICA.

RTU de pròstata

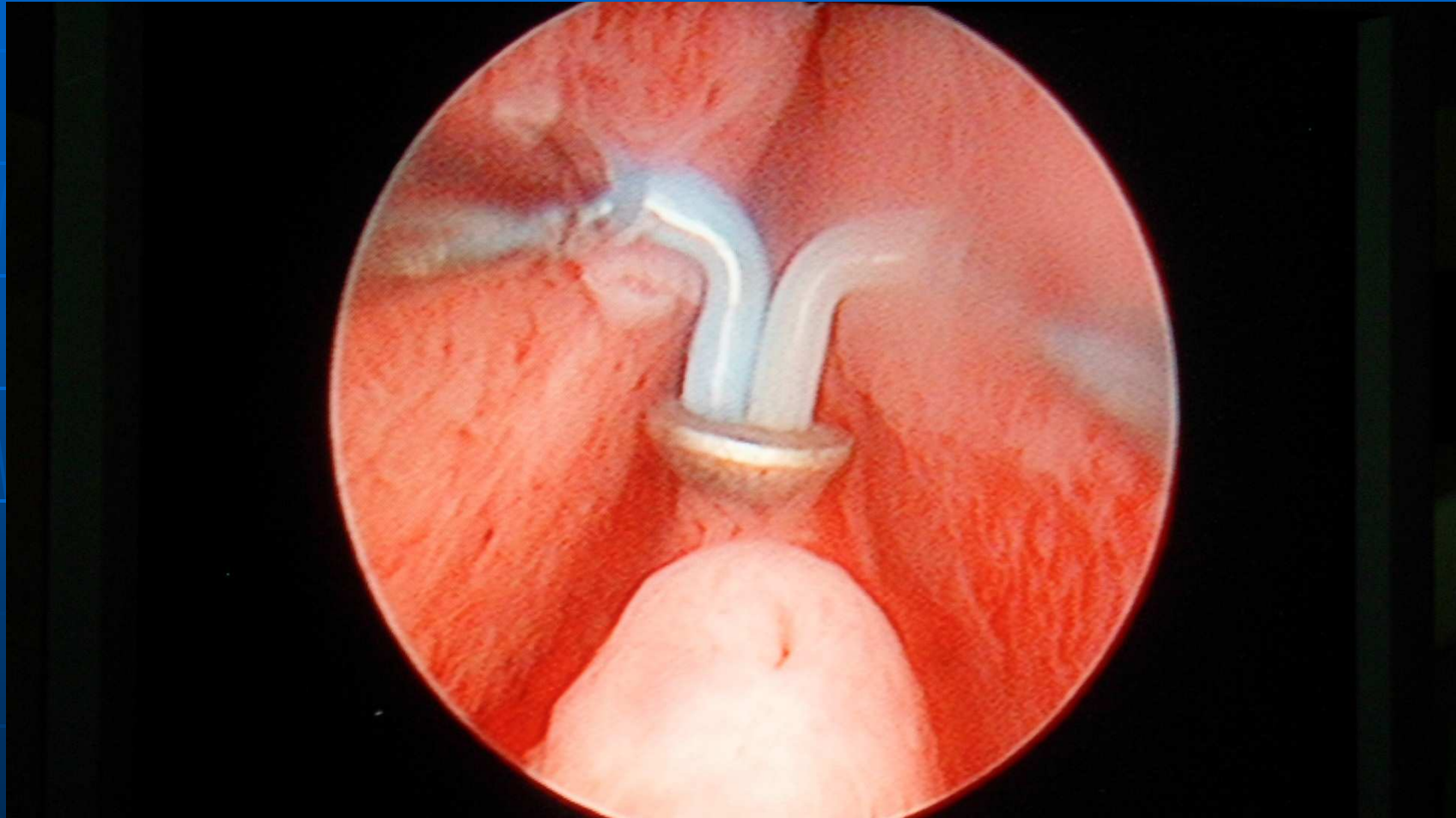


RTU DE PRÒSTATA

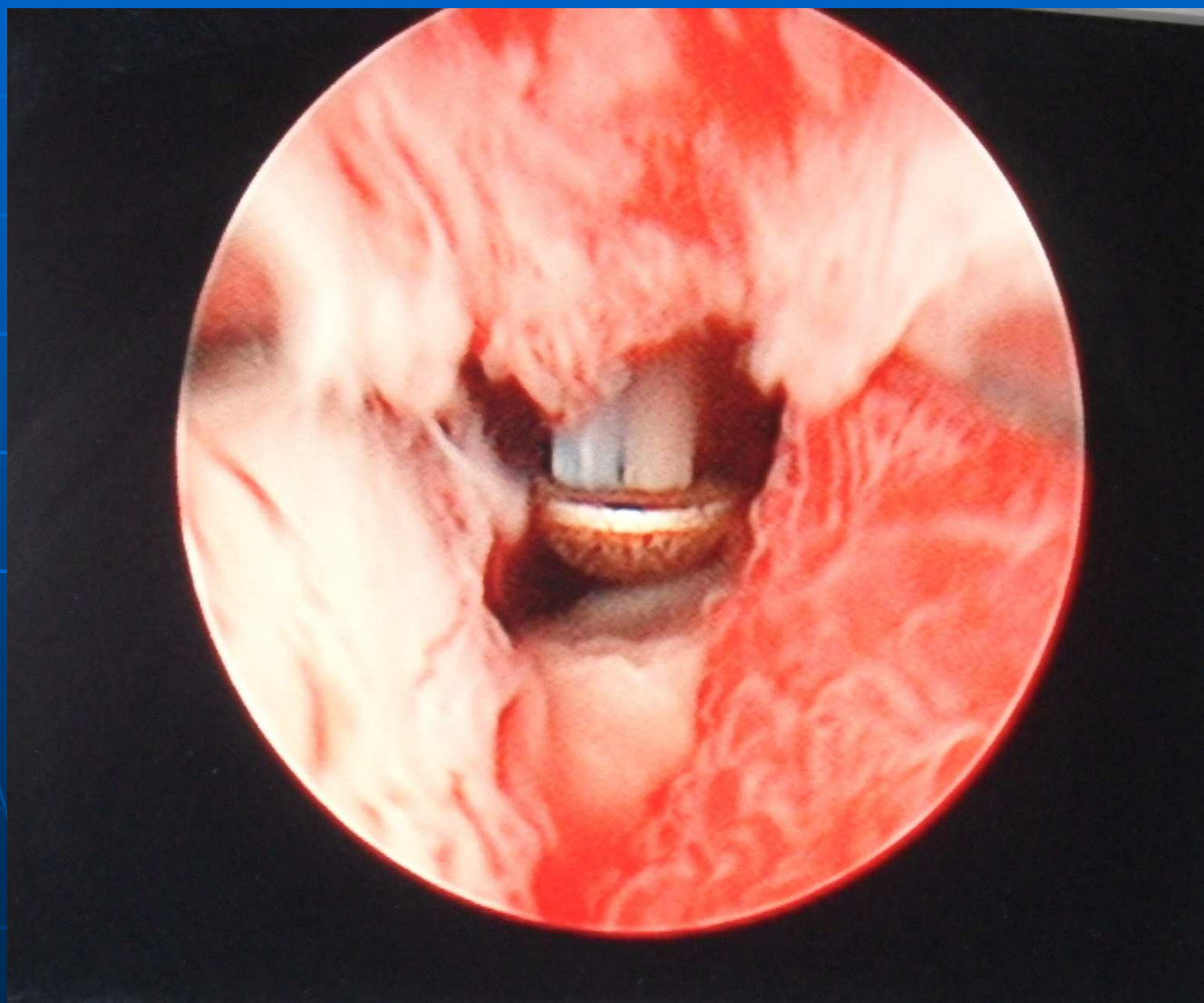


SAM_2999.MP4

VAPORITZACIÓ



VAPORITZACIÓ

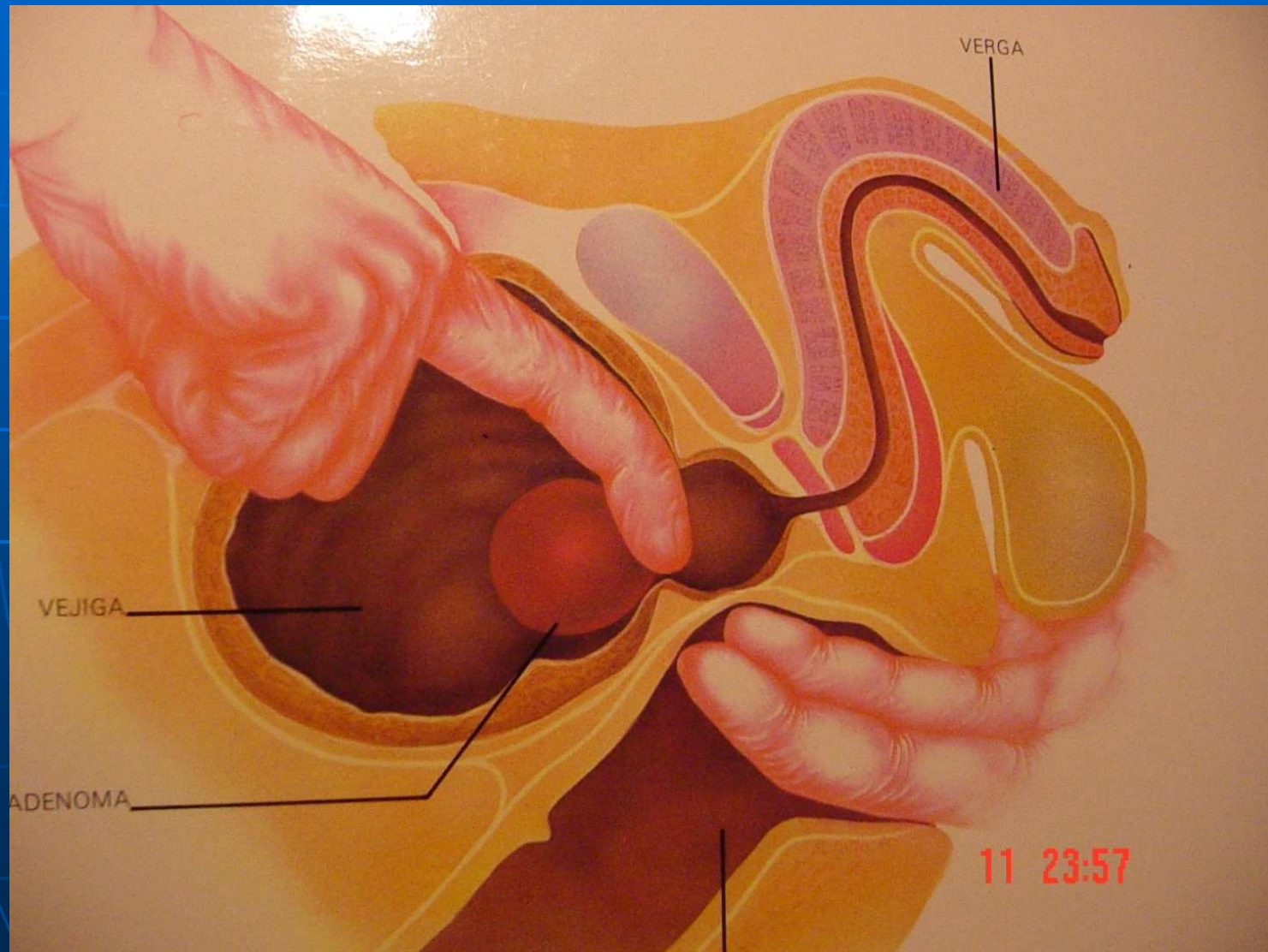

VAPORITZACIO BIPOLAR

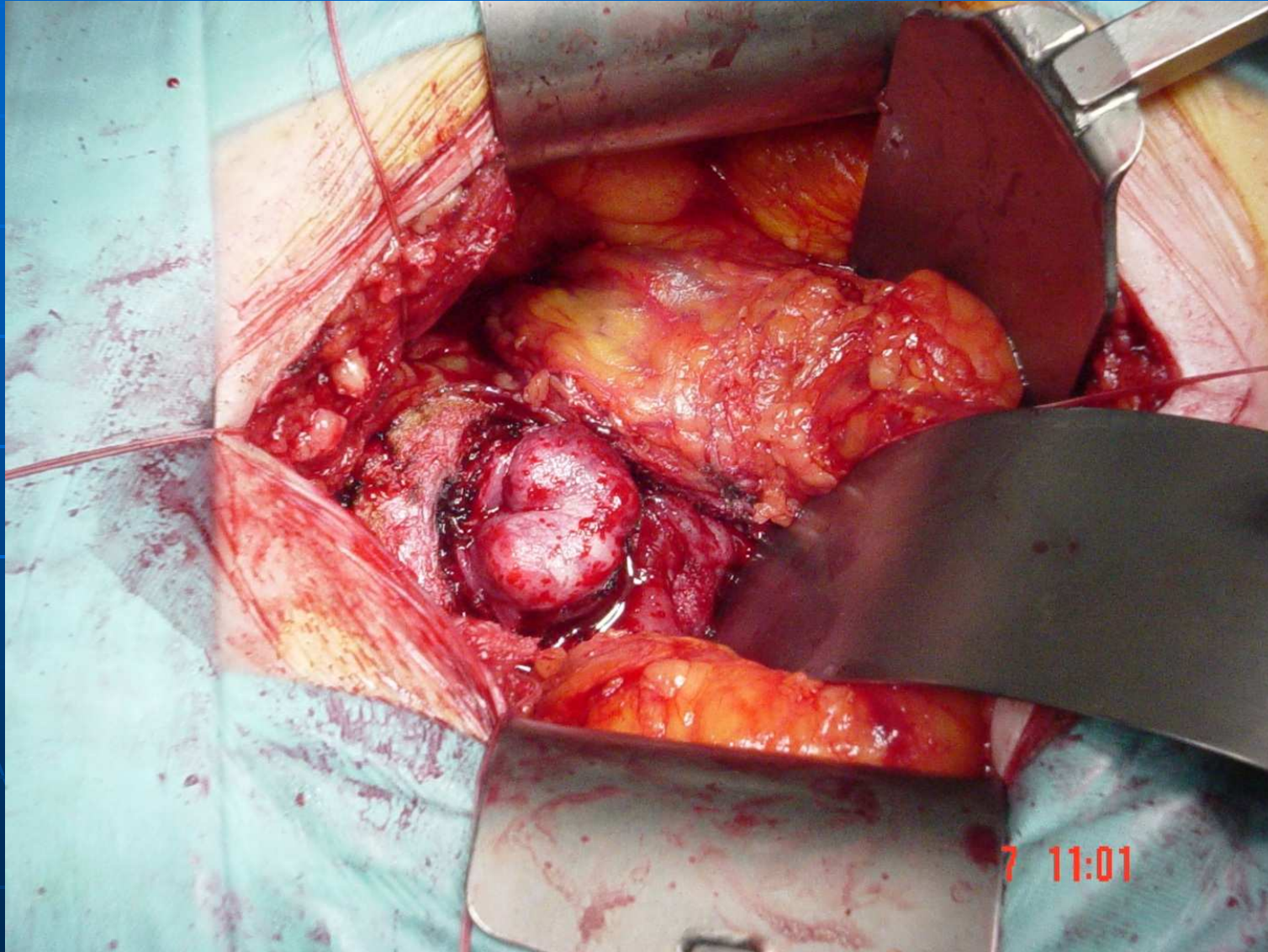


SAM_2997.MP4

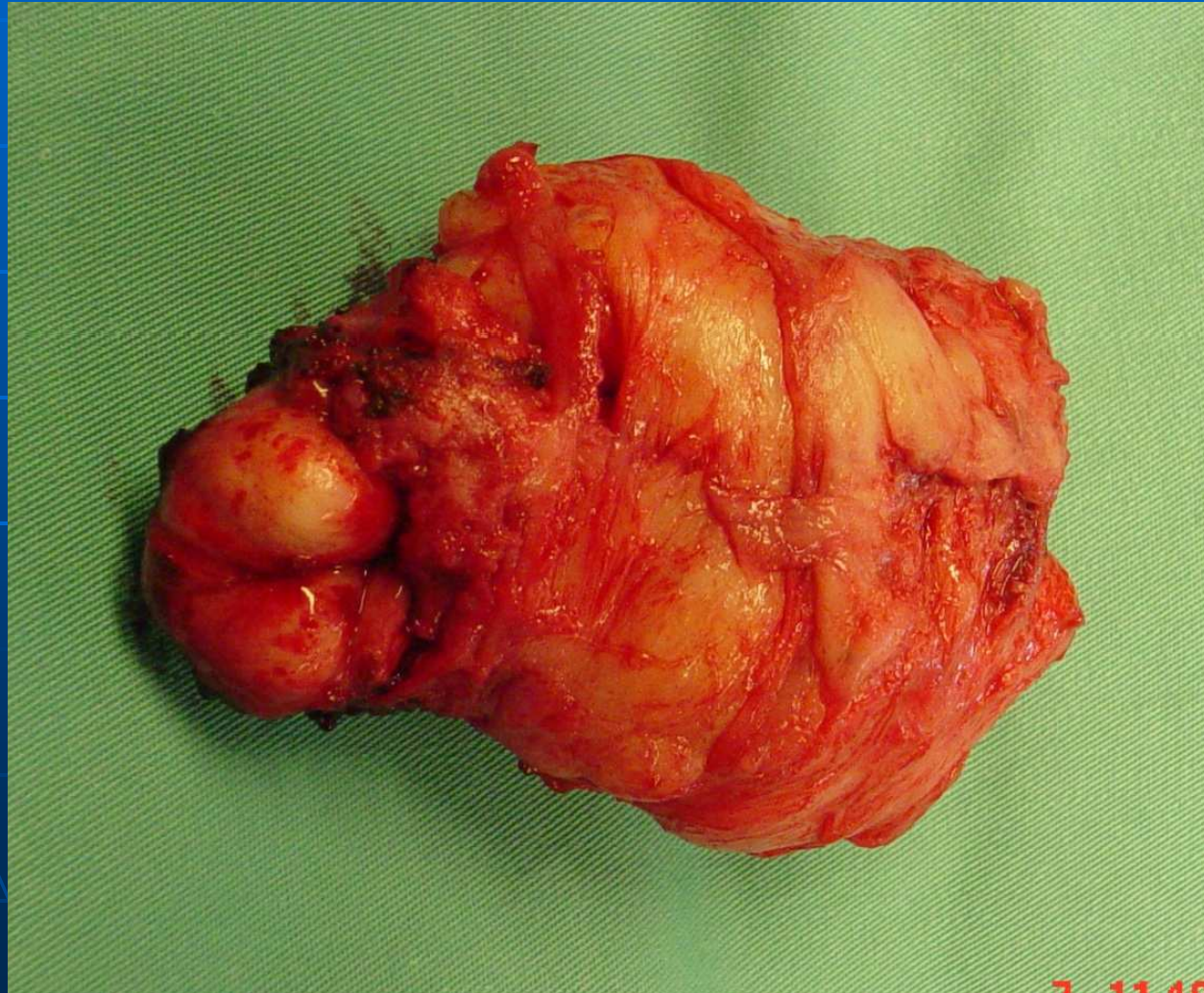
Adenomectomia transvesical



Op. de Millin



Peça adenomectomia



7.11.19

Hawaii



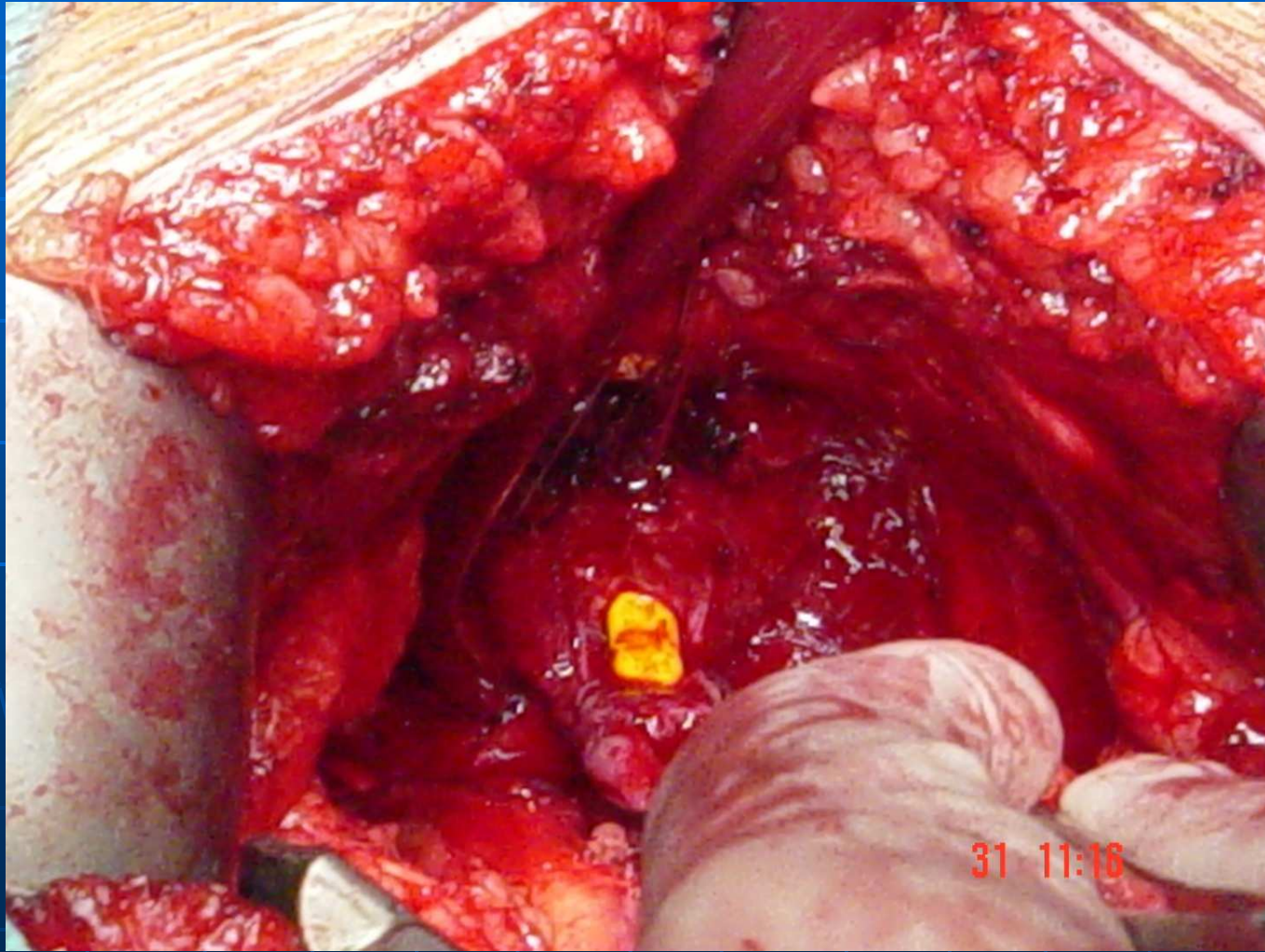
TRACTAMENT DEL CANCER DE PRÒSTATA

- GOLD STANDARD :
"PROSTATECTOMIA RADICAL".
- BRAQUITERAPIA.
- CRIOTERAPIA.
- RADIOTERAPIA EXTERNA.
- HORMONOTERAPIA.

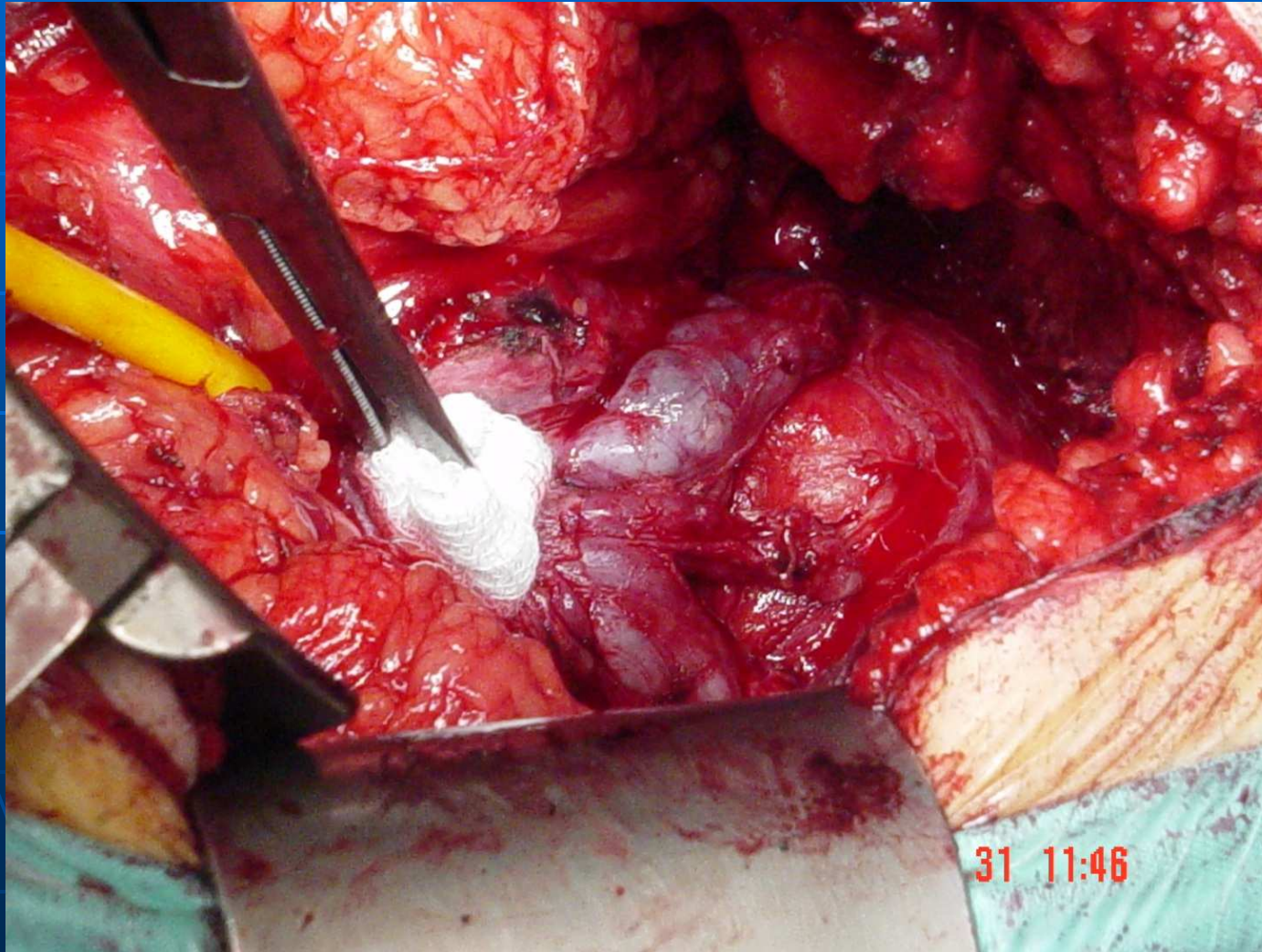
PROSTATECTOMIA RADICAL

- DISFUNCIÓ ERECTIL.
 - PRR.
 - LAP.
 - ROBÒTICA da Vinci.
- PRESERVACIÓ DE BANDELETES NEUROVASCULARS.

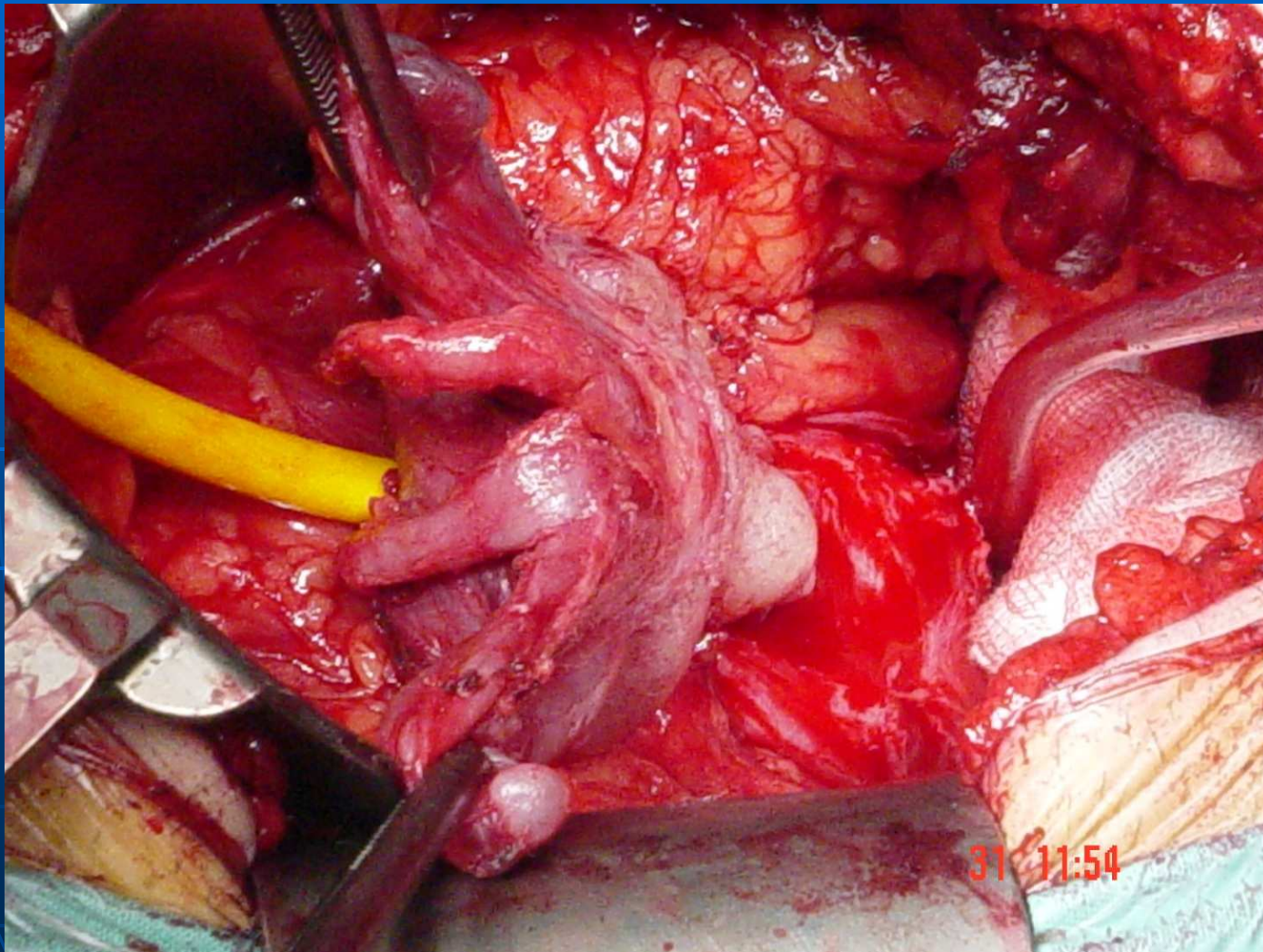
PRR. Secció uretral.



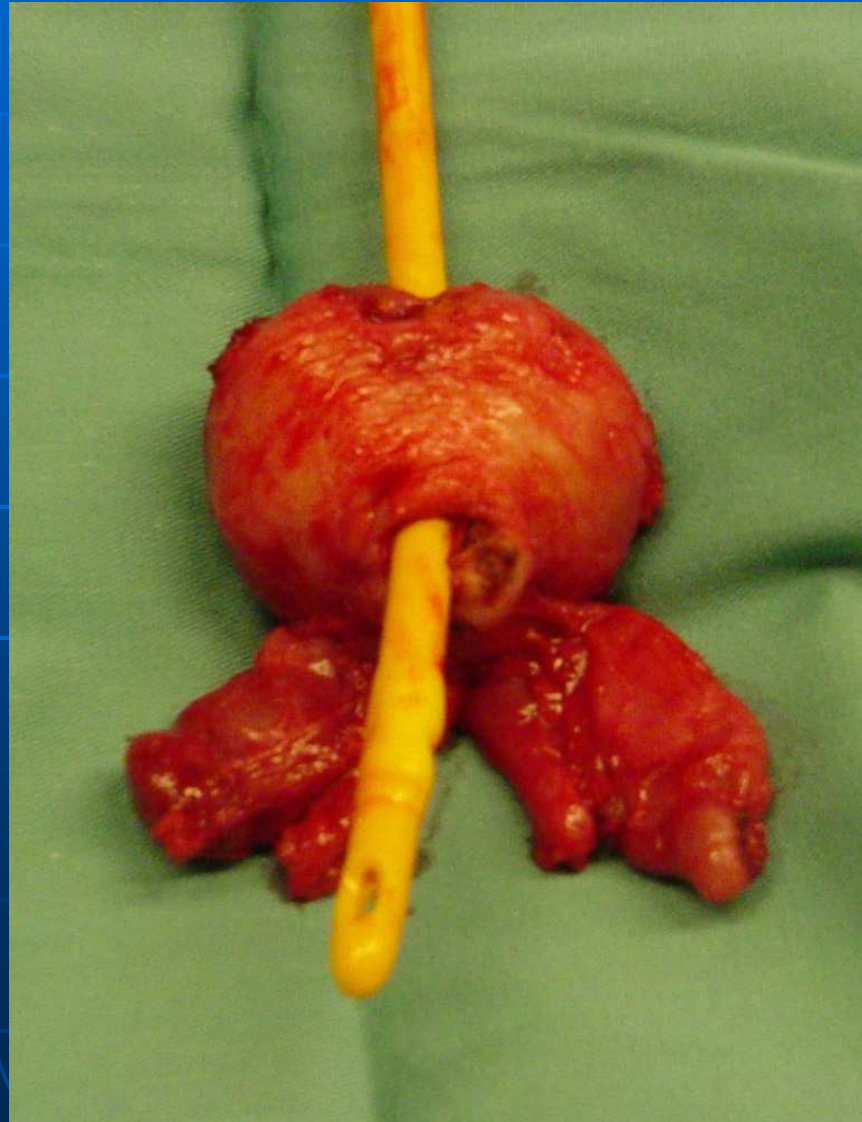
PRR.Vesiculectomia.



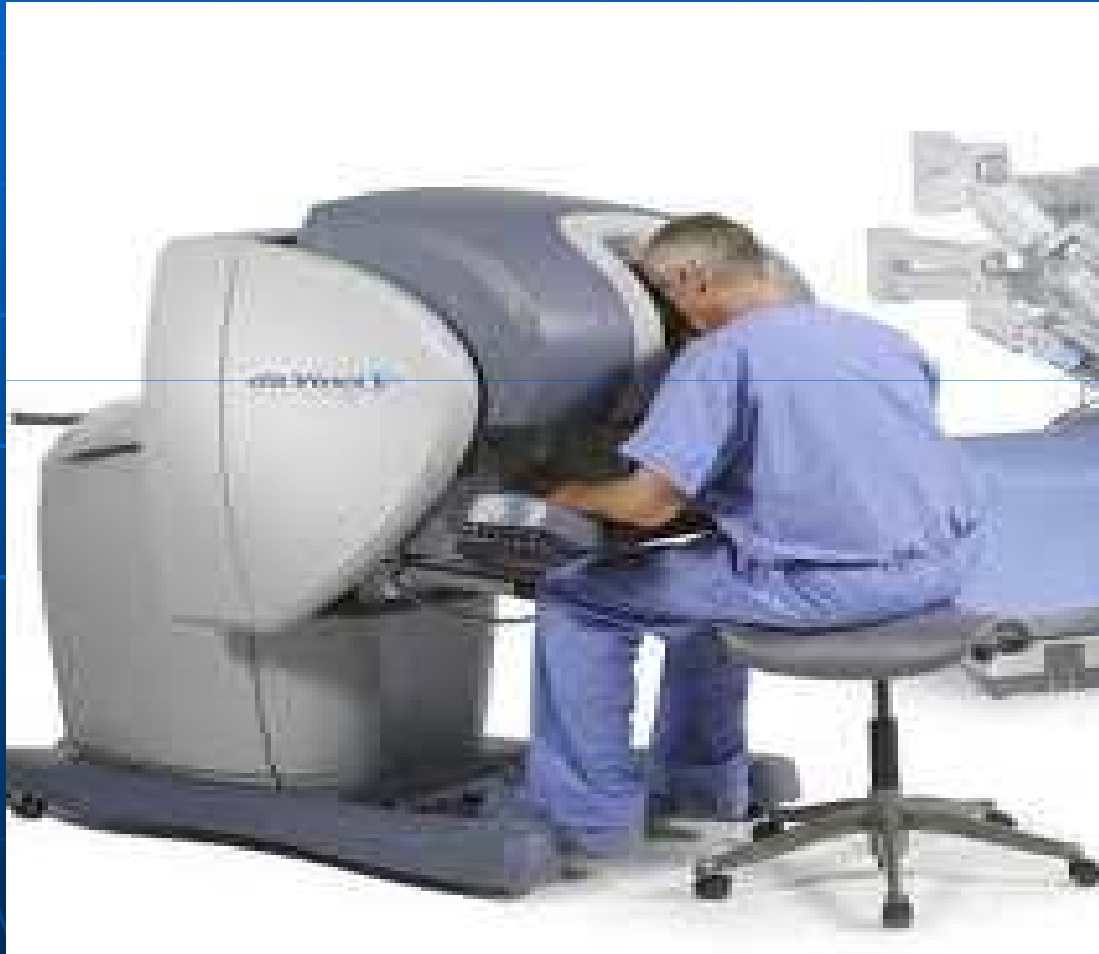PRR



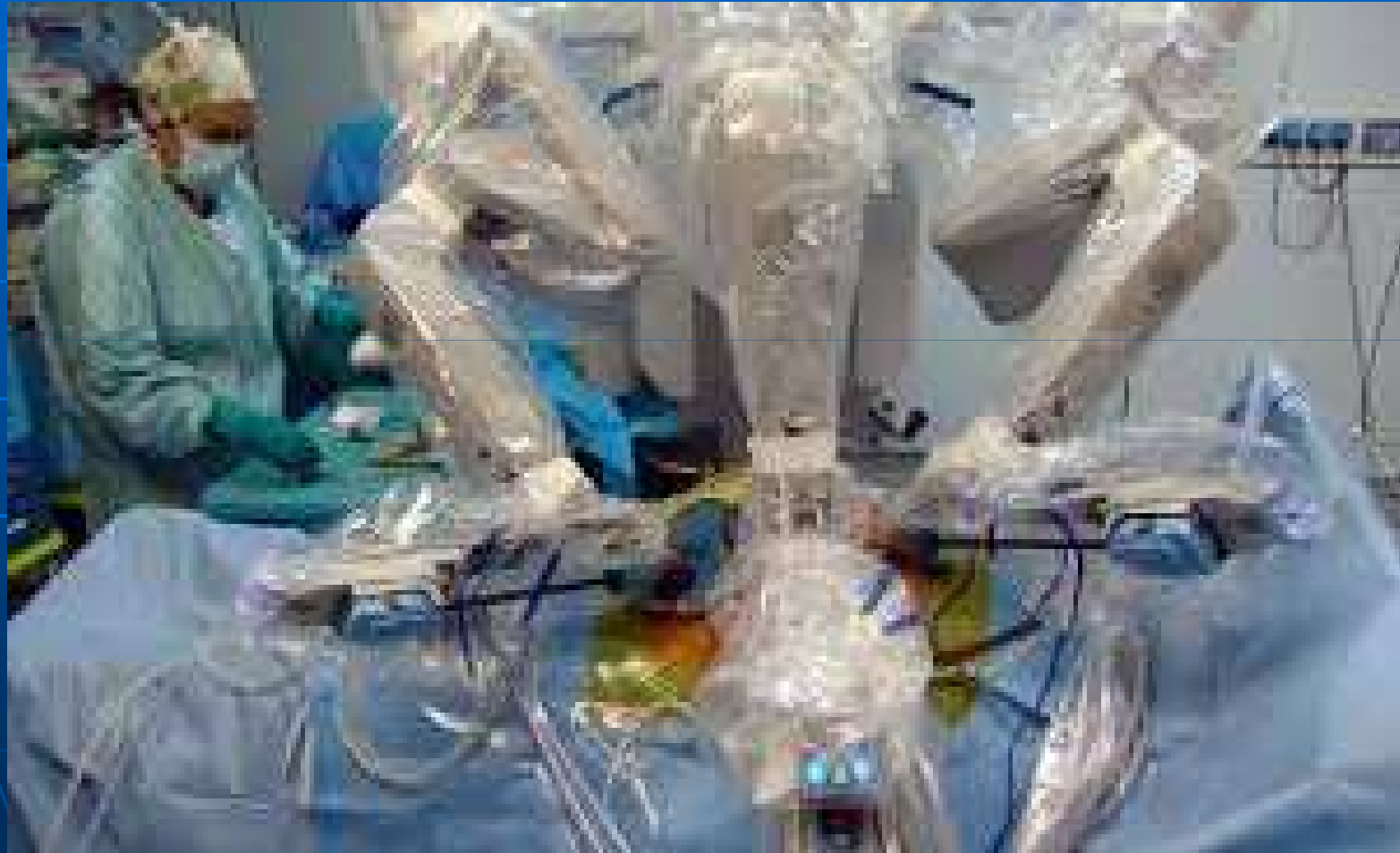PRR. Peça.



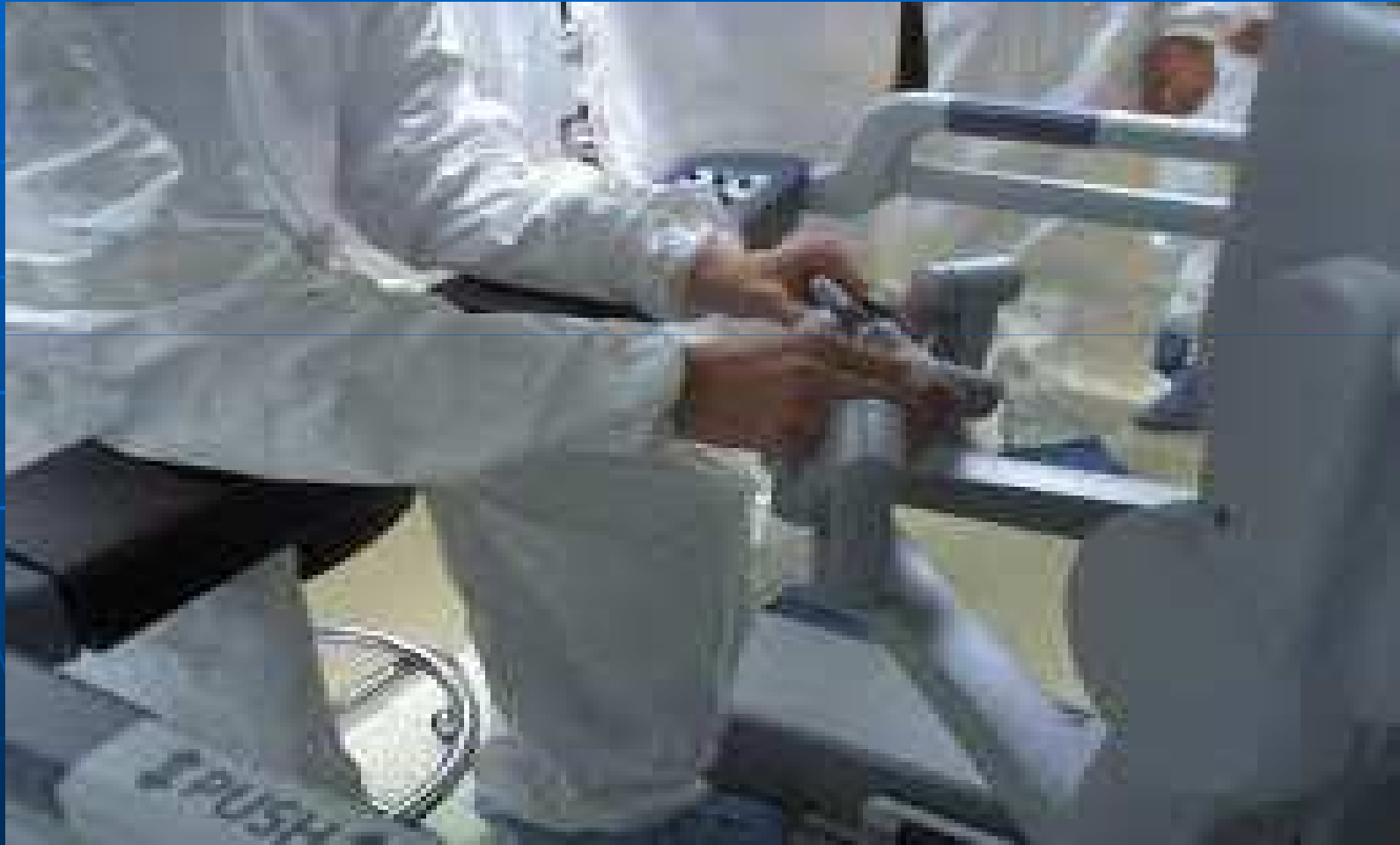Robot da Vinci



Robot da Vinci



Robot da Vinci

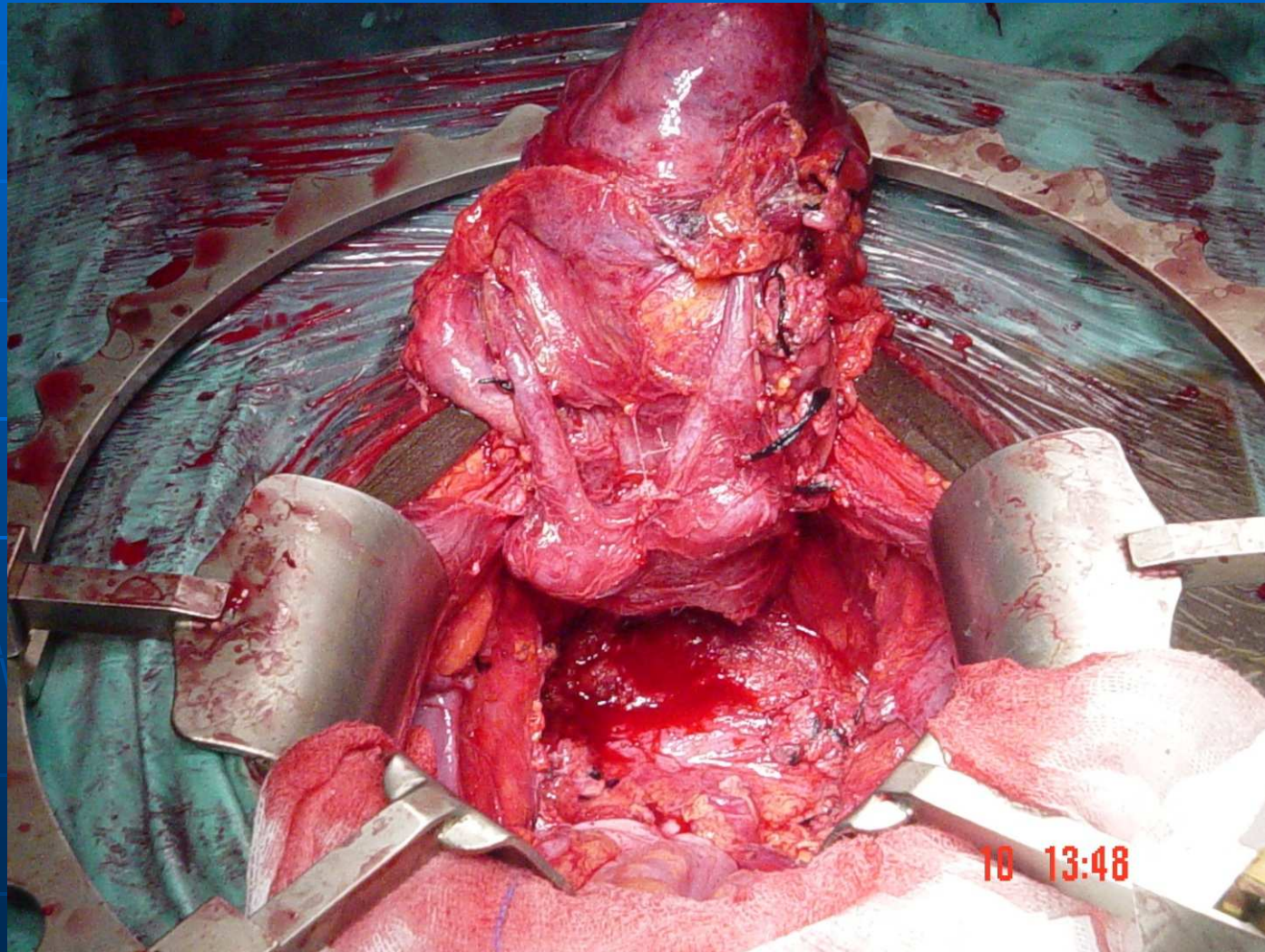


CISTECTOMIA

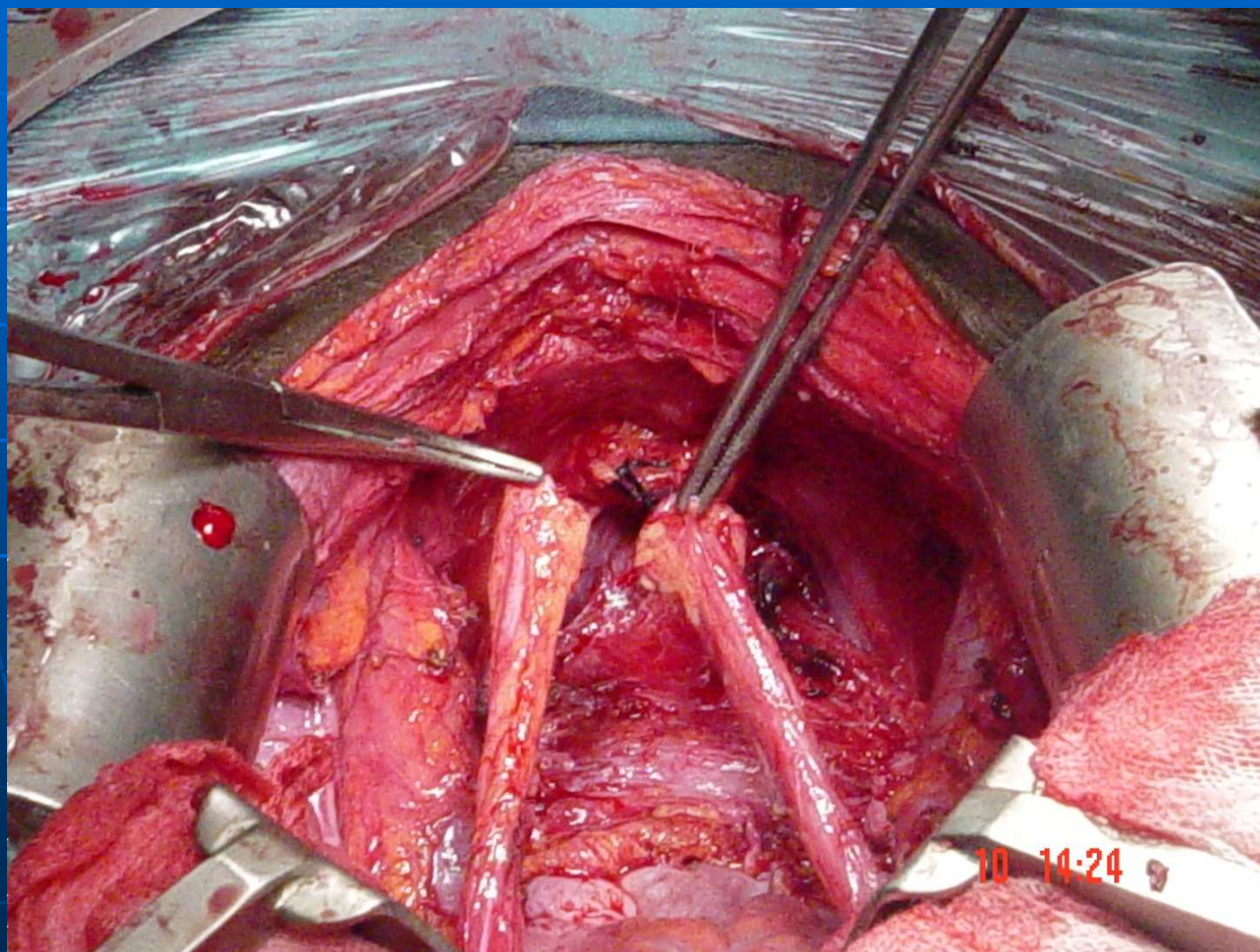
Cistoprostatovesicuclectomia

- EFECTES SECUNDARIS:
 - Disfunció erèctil.
 - Anejaculació.
 - Preservació d'orgasme.

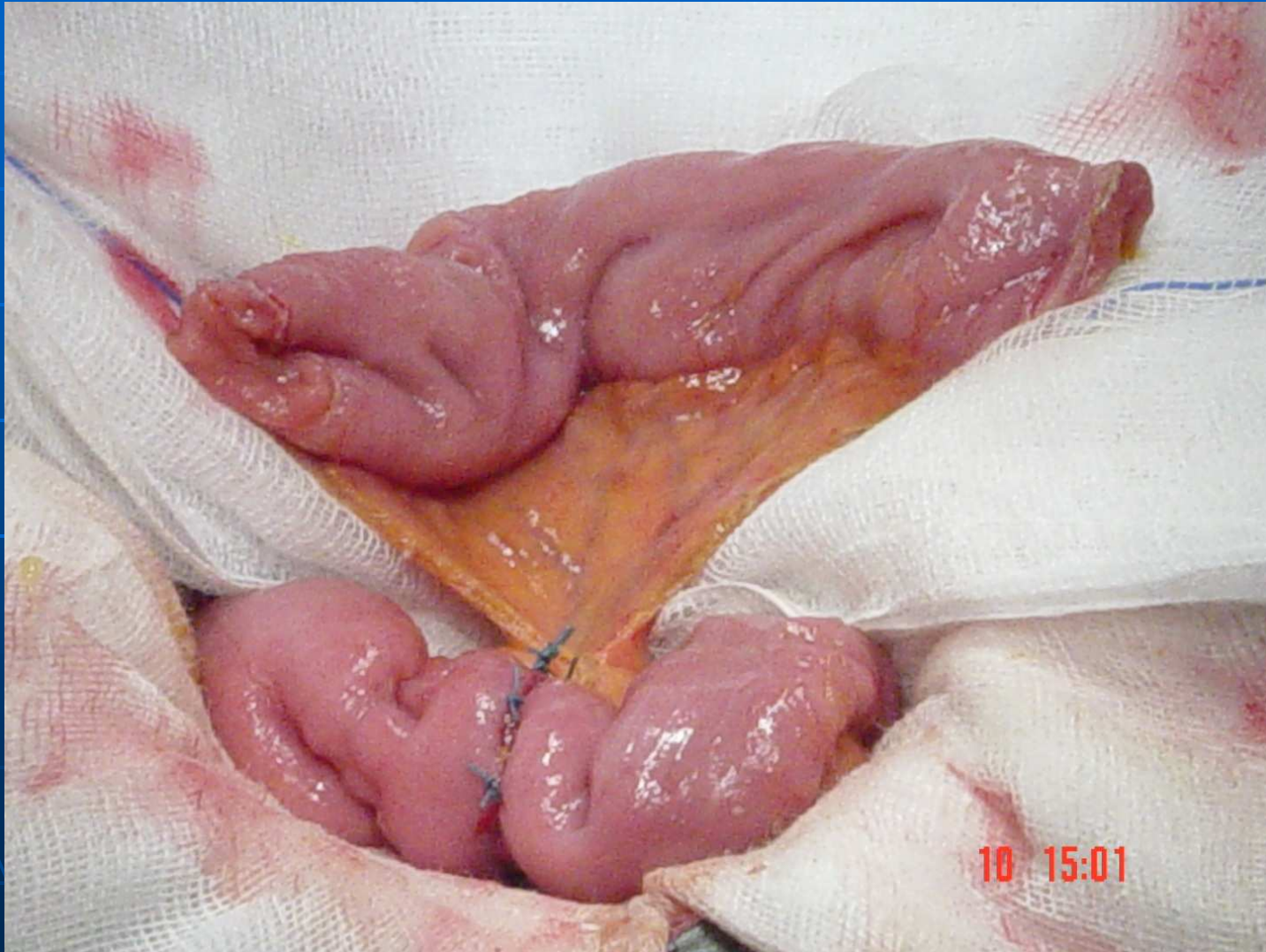TM VESICAL. CISTECTOMIA



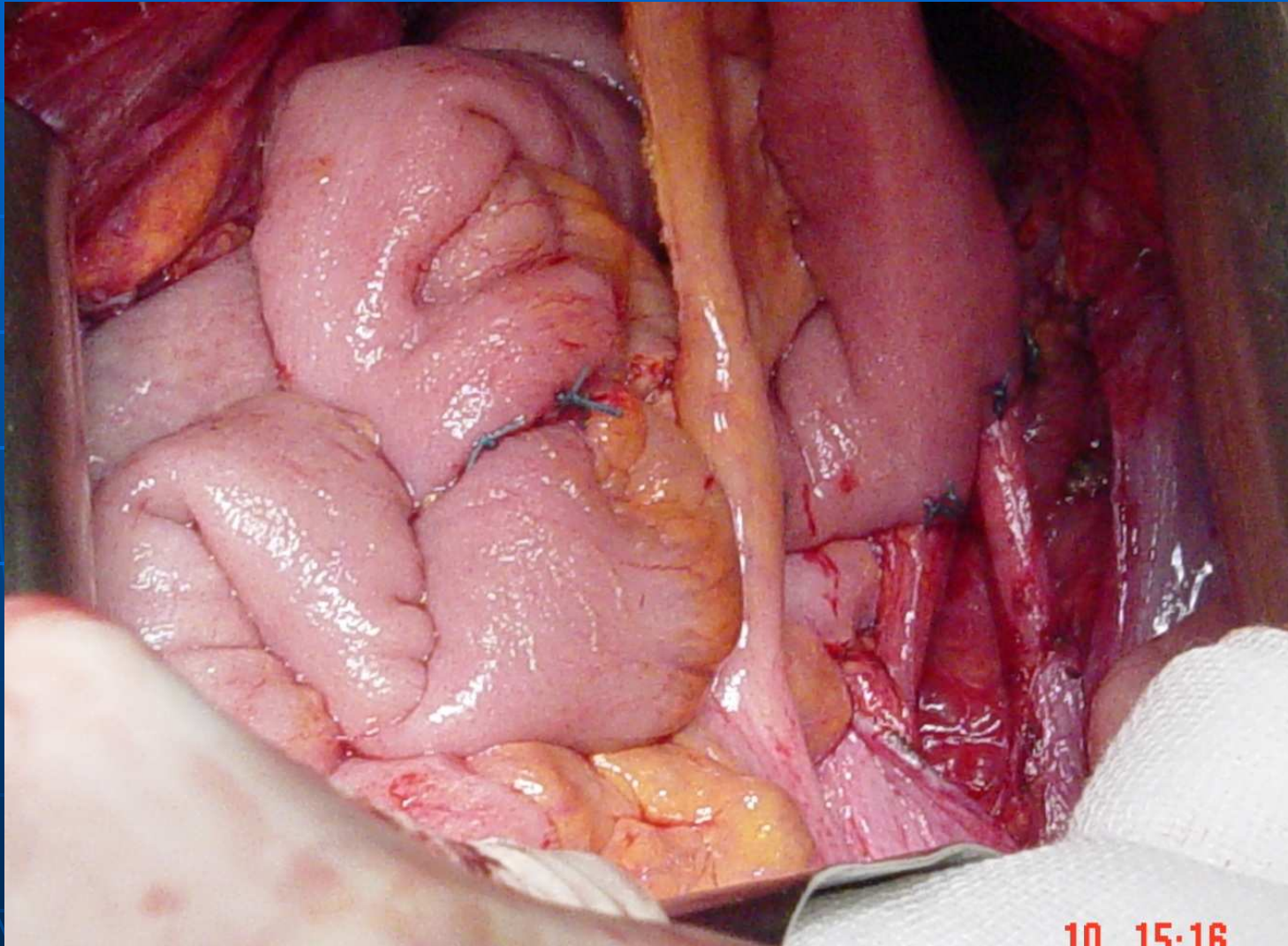
Ureters seccionats



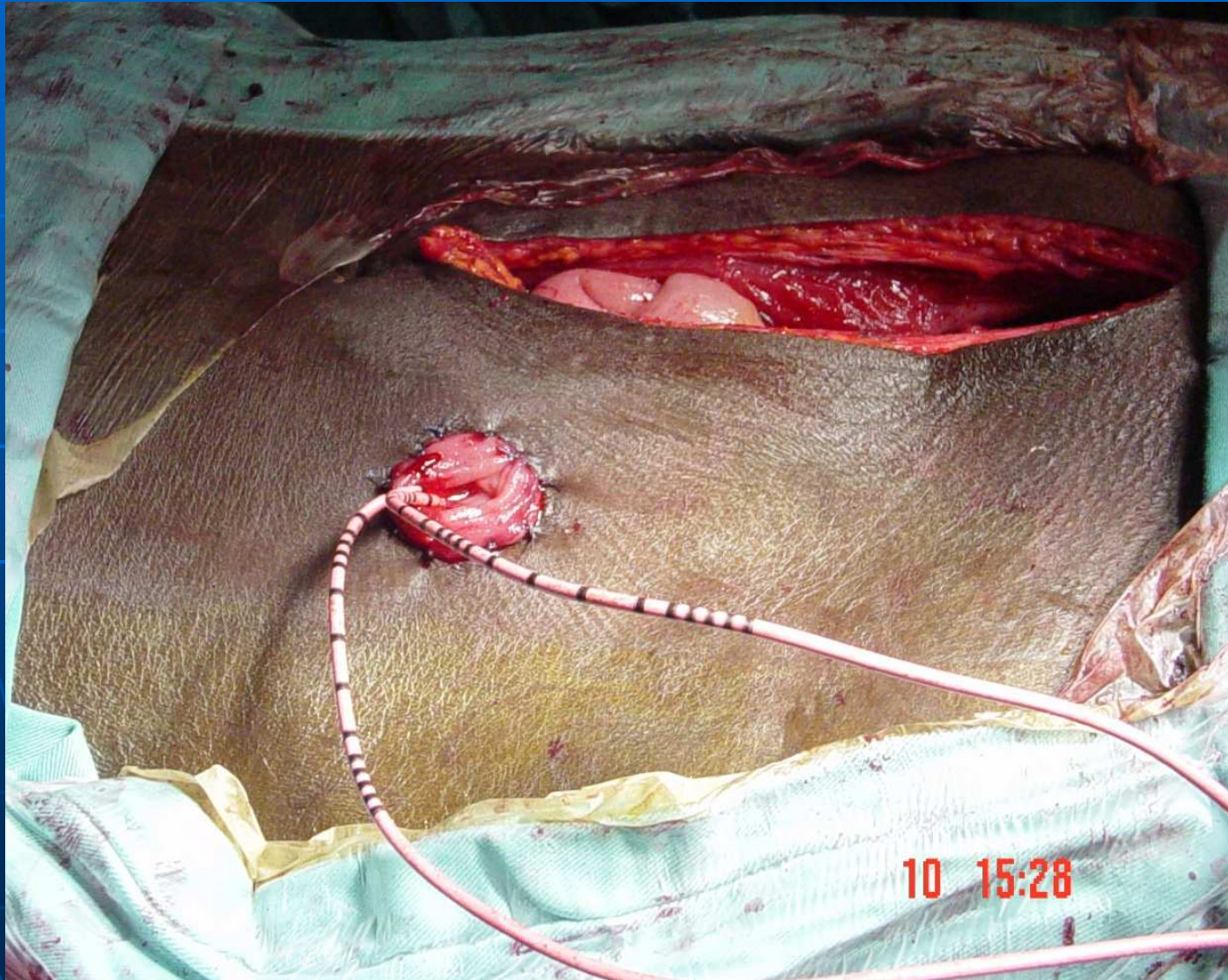
Nansa de Bricker



Bricker



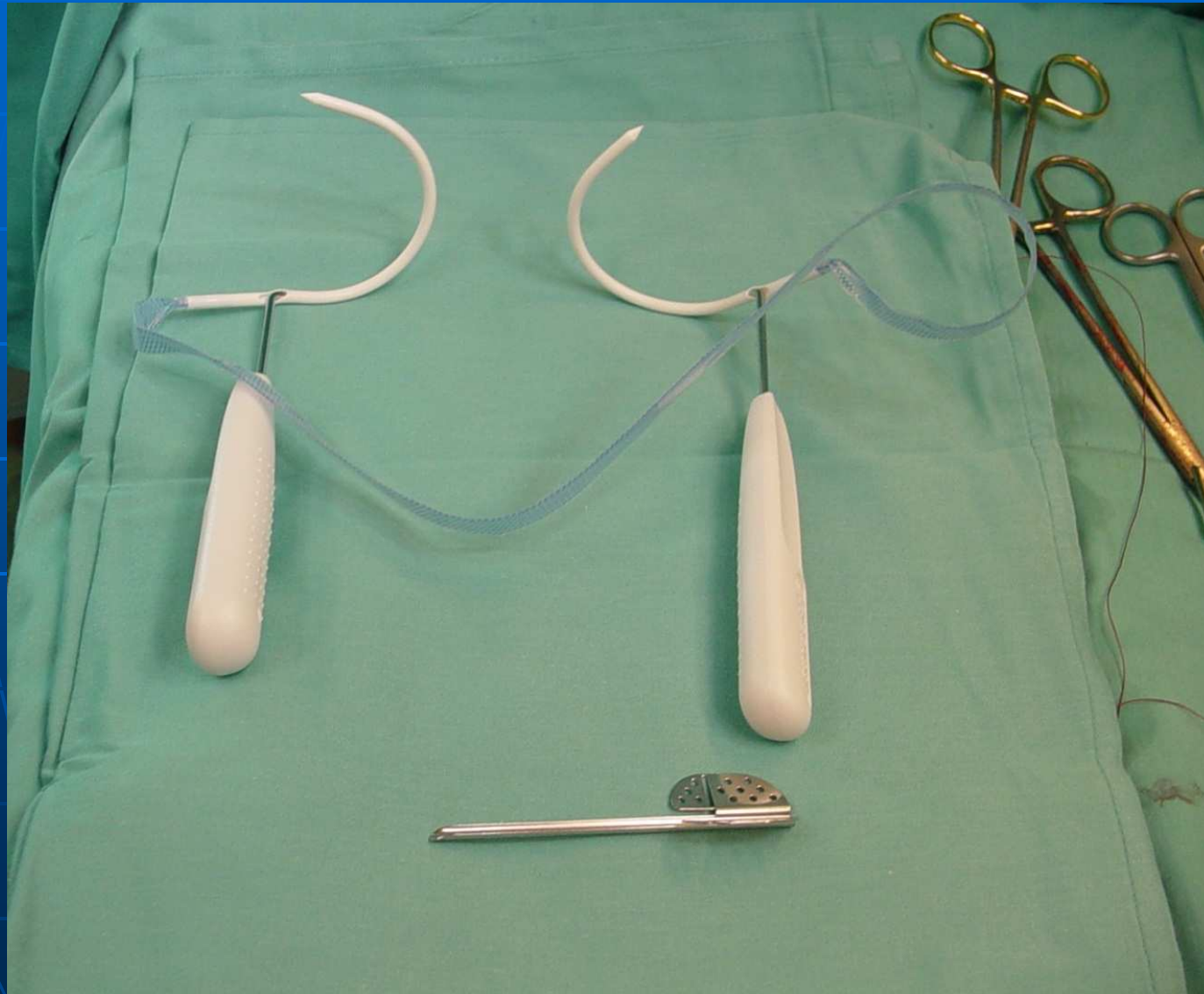
Urostomia



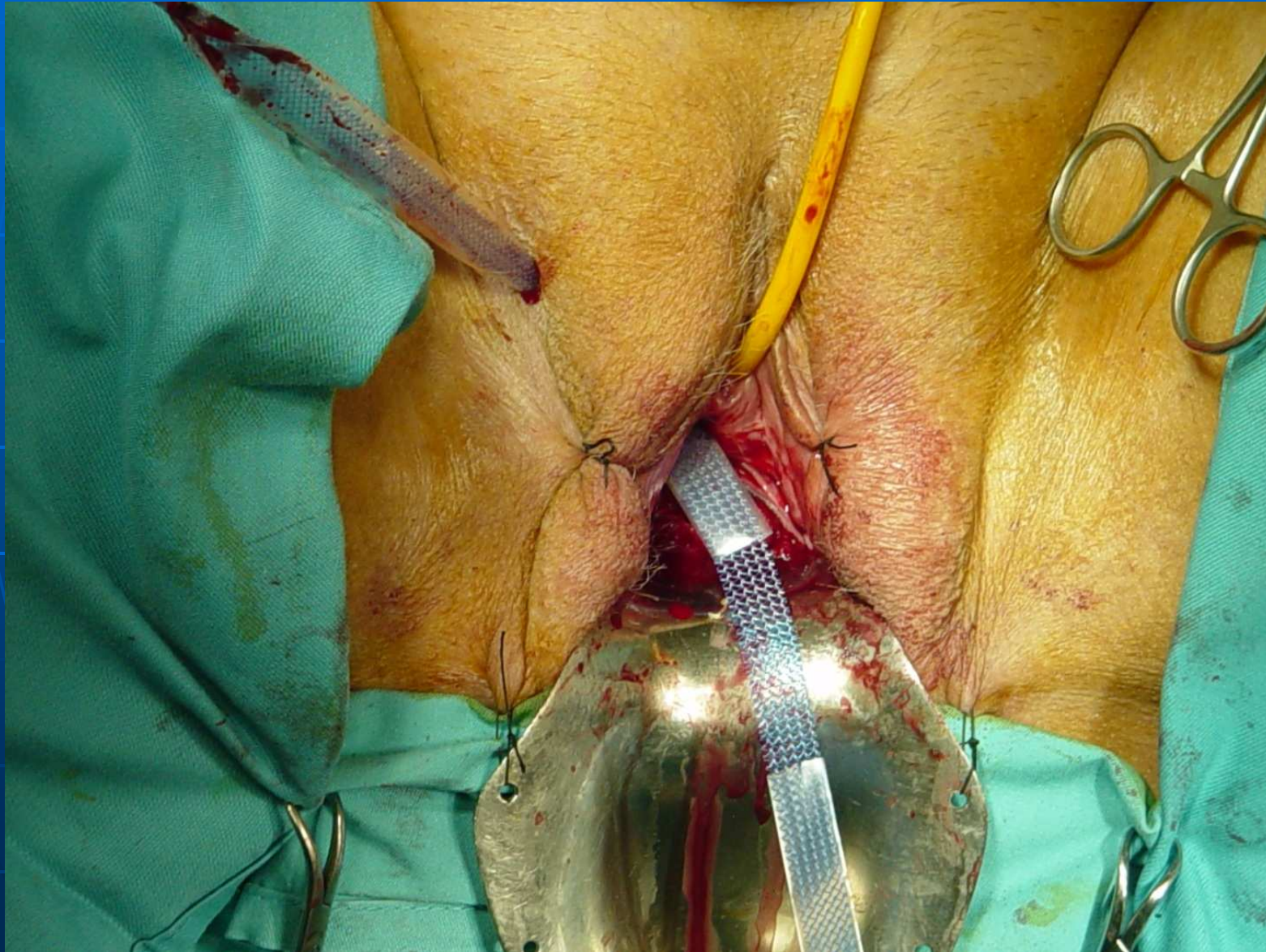
Incontinència urinària femenina d'esforç i cistocele

- Escapes urinaris durant el coit.
- Dispareunia.

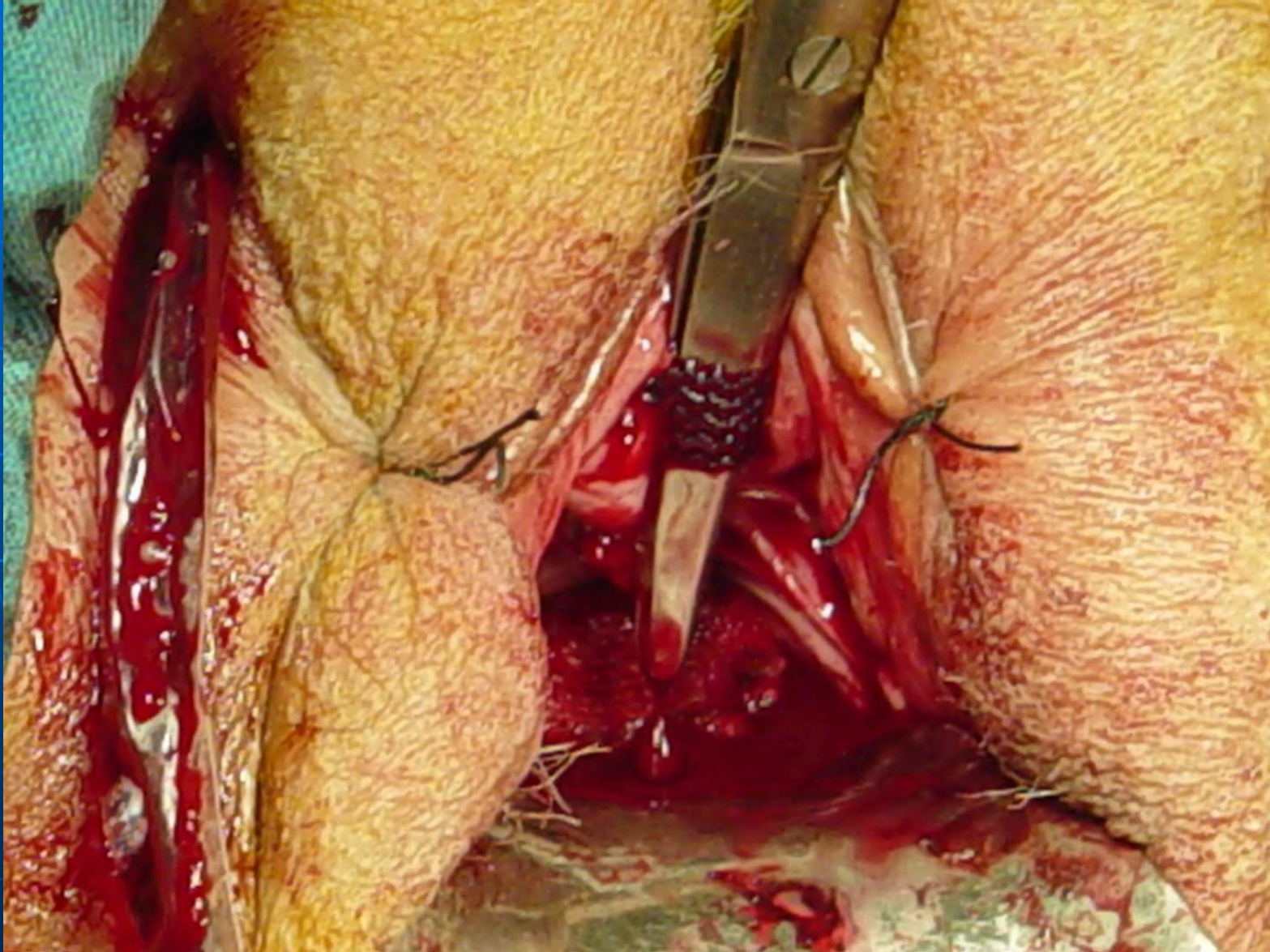
Agulles de TOT



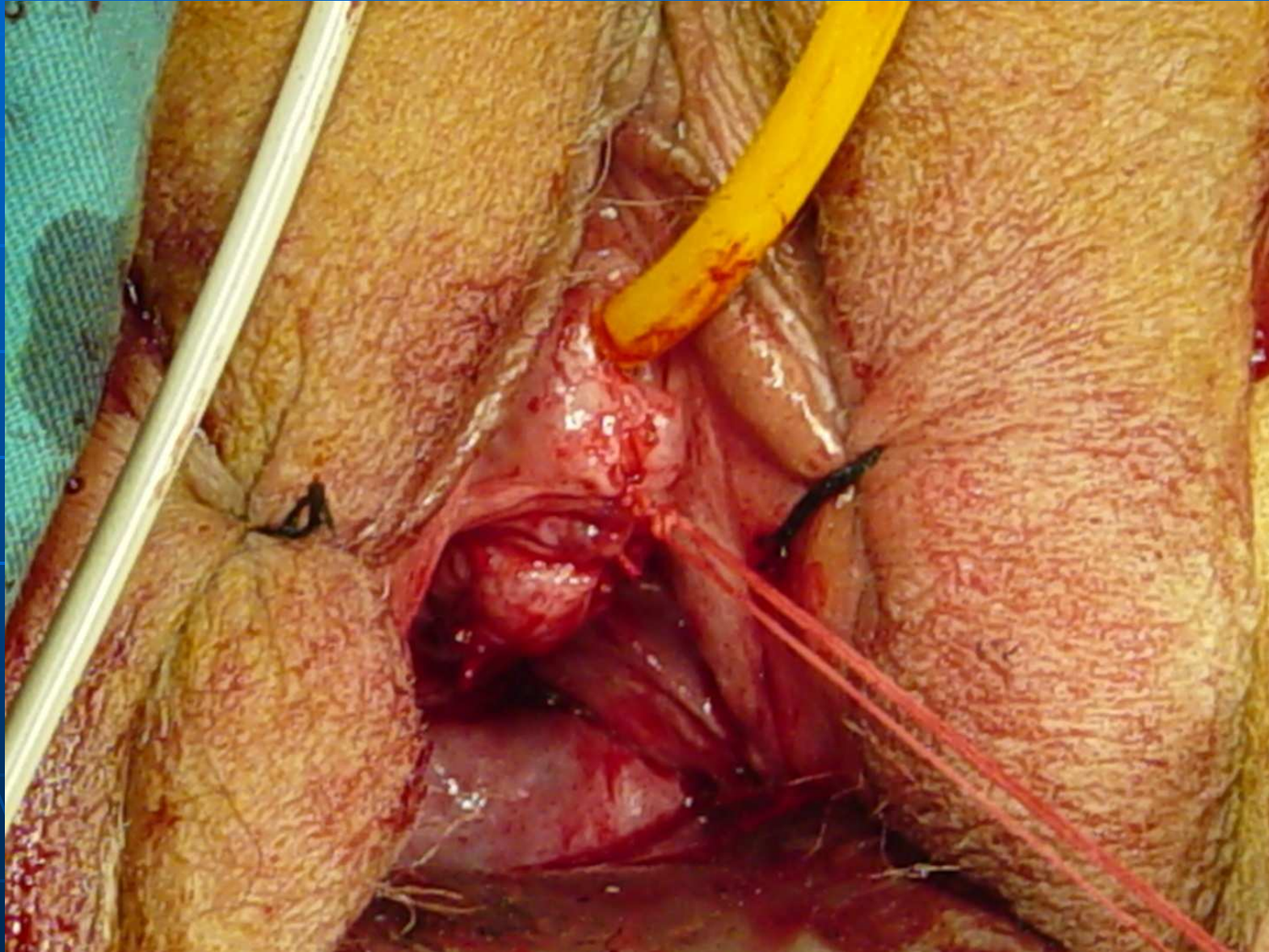
TOT



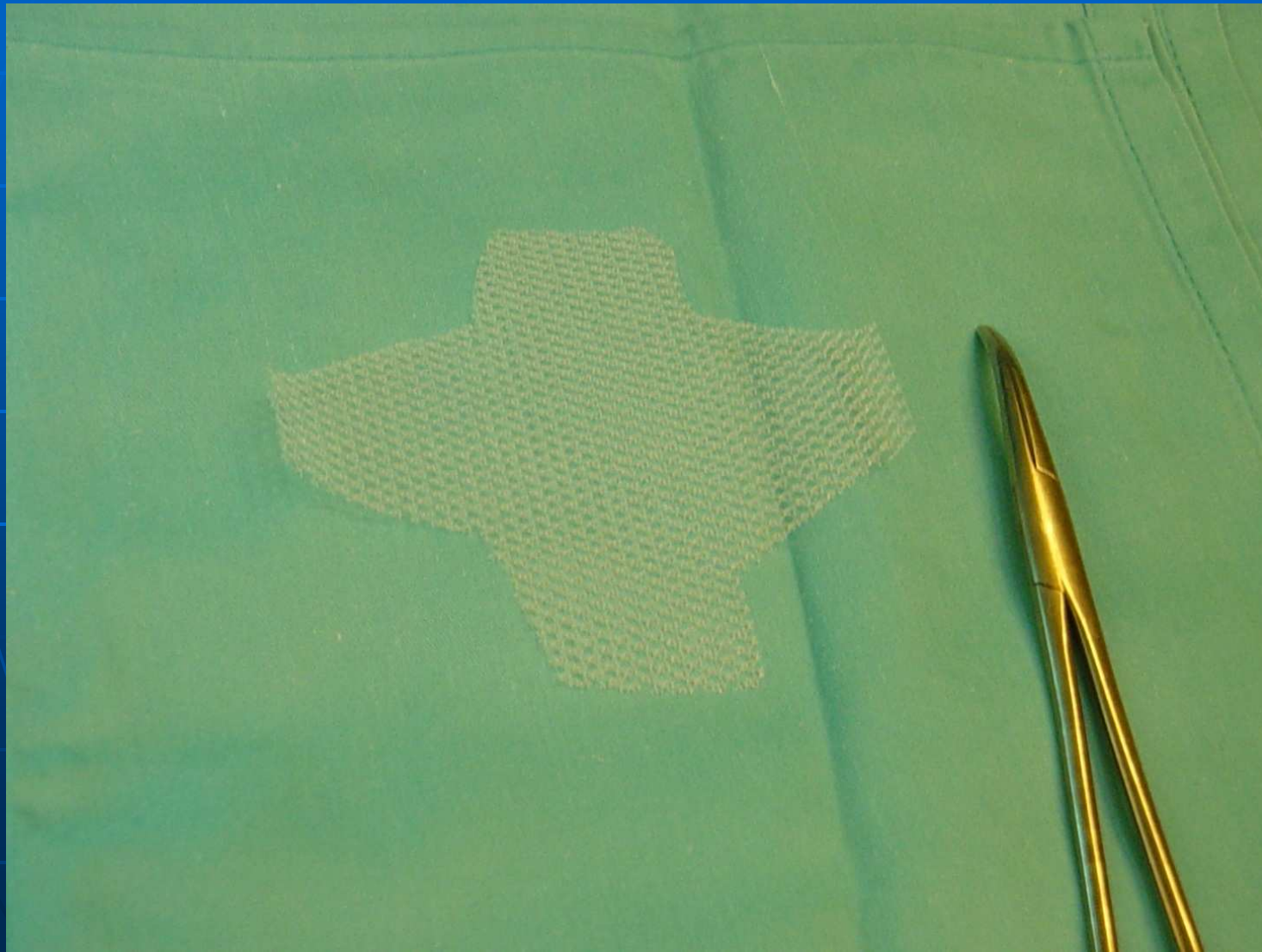
Malla TOT suburetral



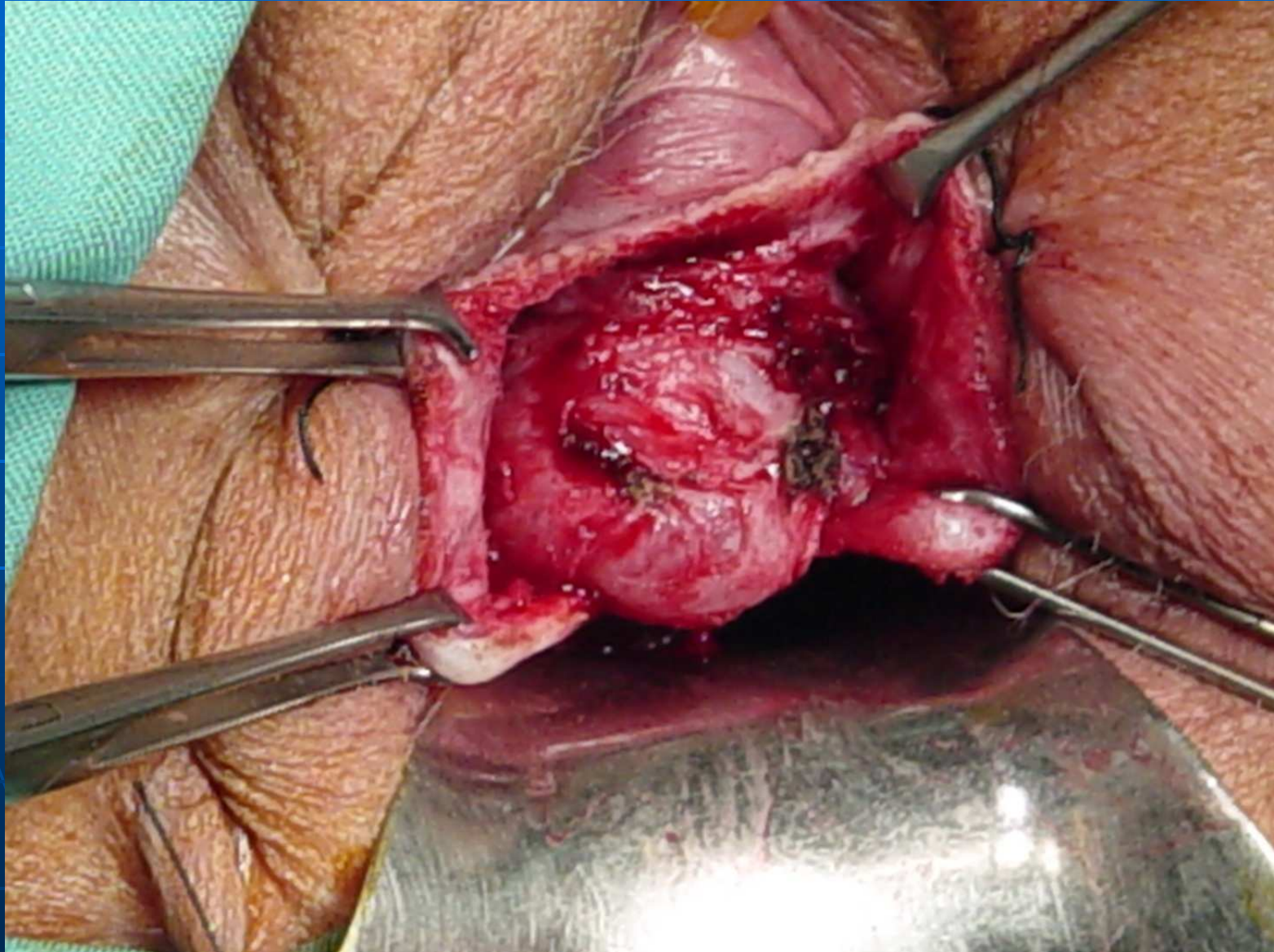
Sutura vaginal



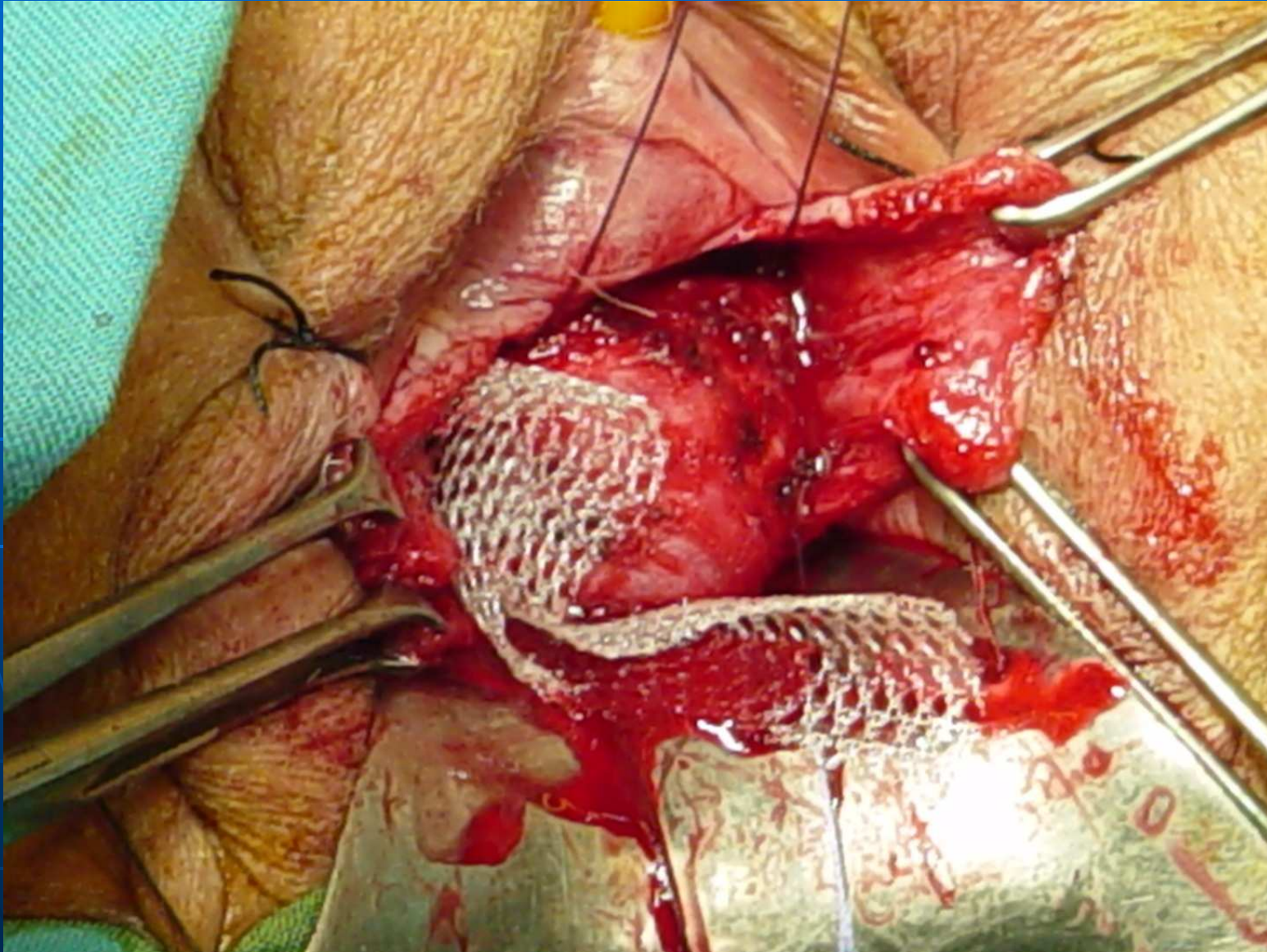
Malla per cistocele



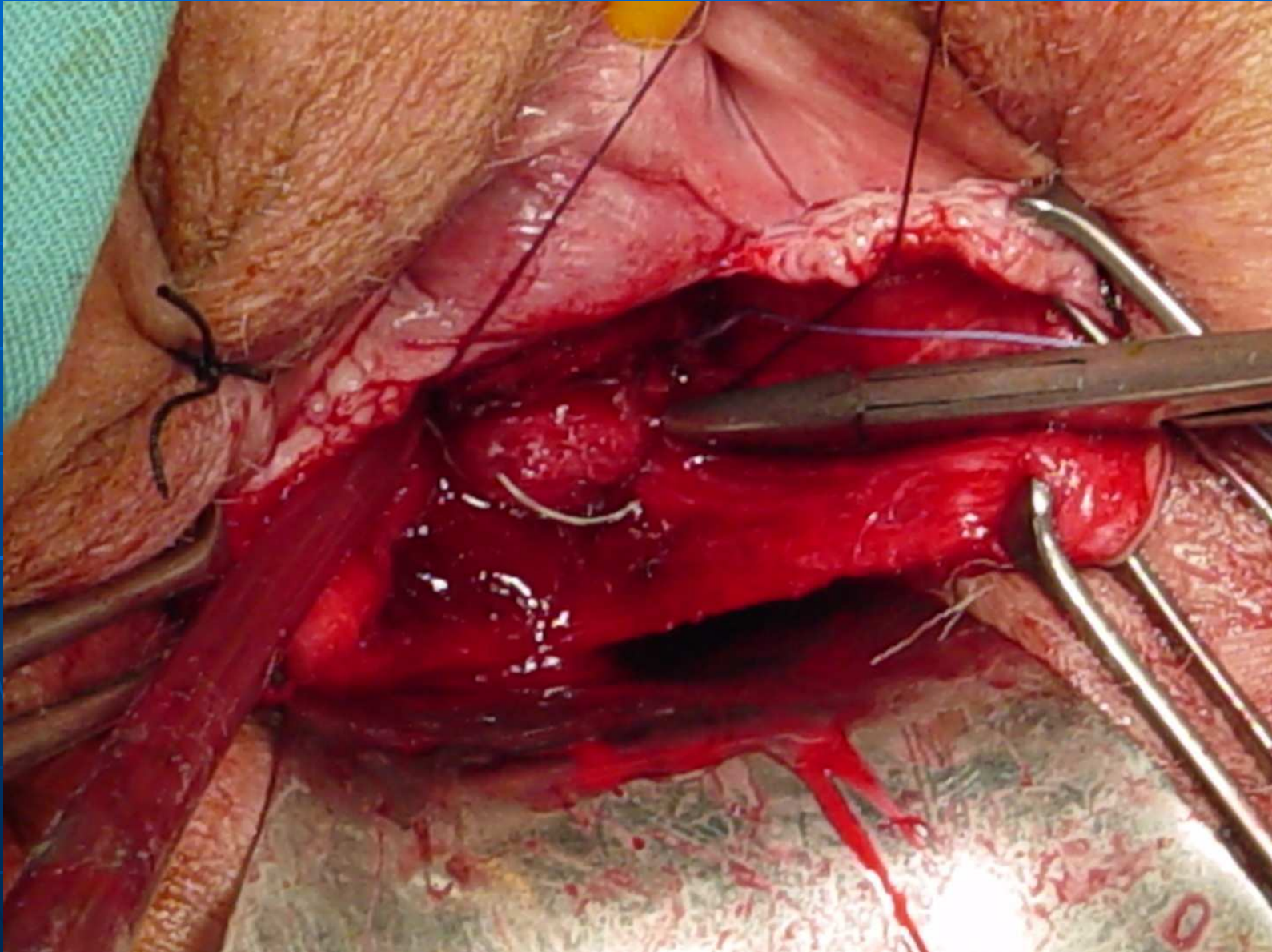
Cistocele



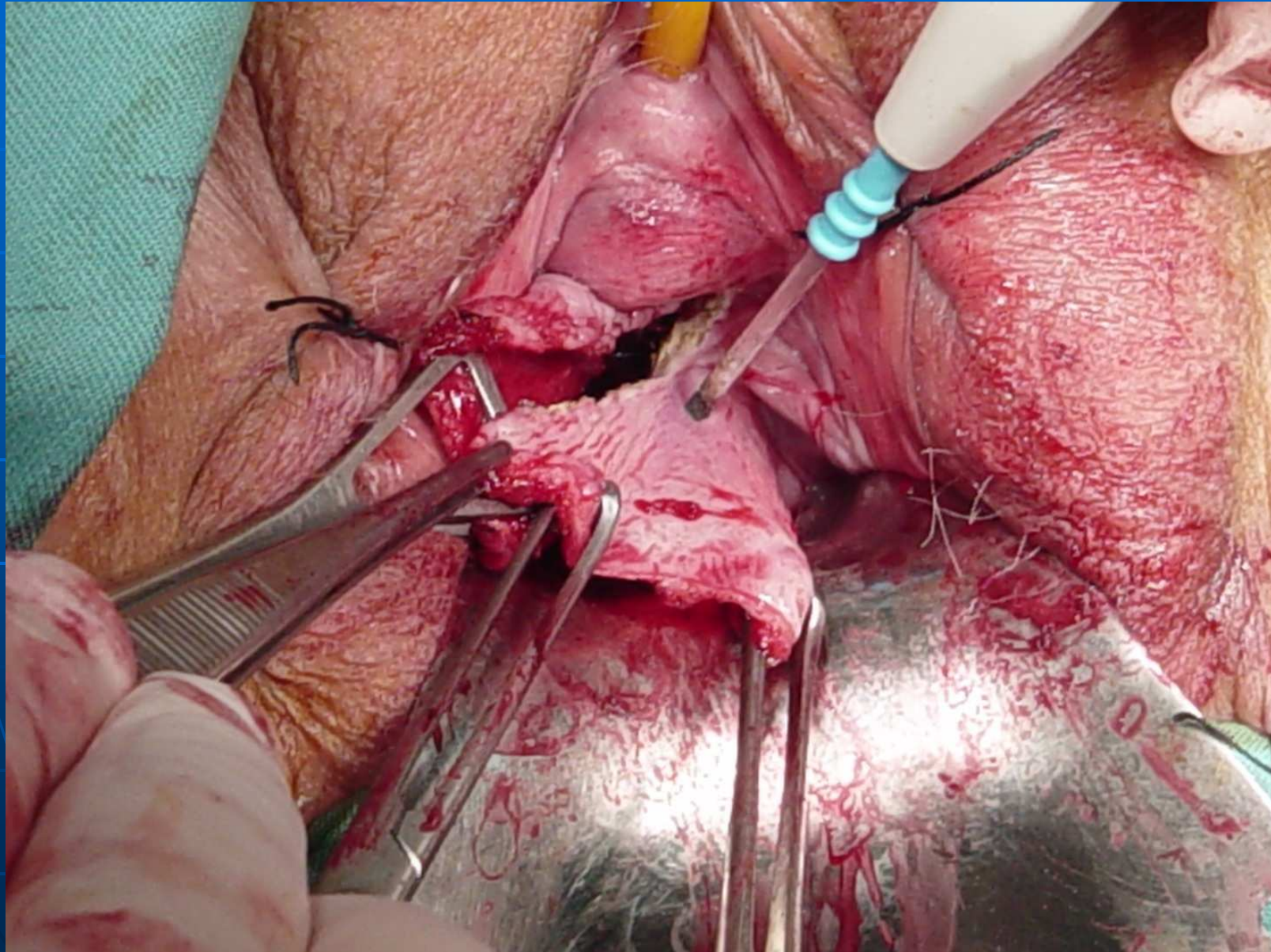
Malla subvesical



Plicatura d'elevadors



Ressecció vaginal



TRACTAMENT DE LA DISFUNCIÓ ERÈCTIL

- Inhibidors de la fosfodiesterasa-5:
 - SILDENAFILO (Viagra®).
 - TADALAFILO (Cialis®).
 - VARDENAFILO (Levitra®).

VASODILATADORS

- Alprostadil:
 - Caverject® intracavernós.
 - Muse® intrauretral.
- Fentolamina.
- Papaverina.

DISFUNCIÓ ERÈCTIL

- Pròtesis de pene
- Vacuum pump

GRÀCIES

