



IMÁGENES DE ADICIÓN, DEFECTOS DE REPLECIÓN Y COMPRESIÓN EXTRÍNSECA



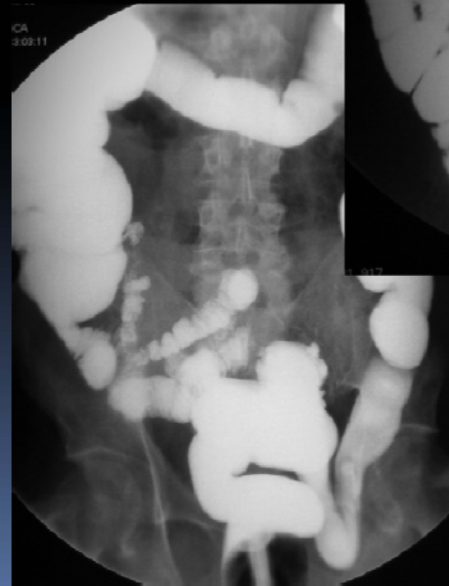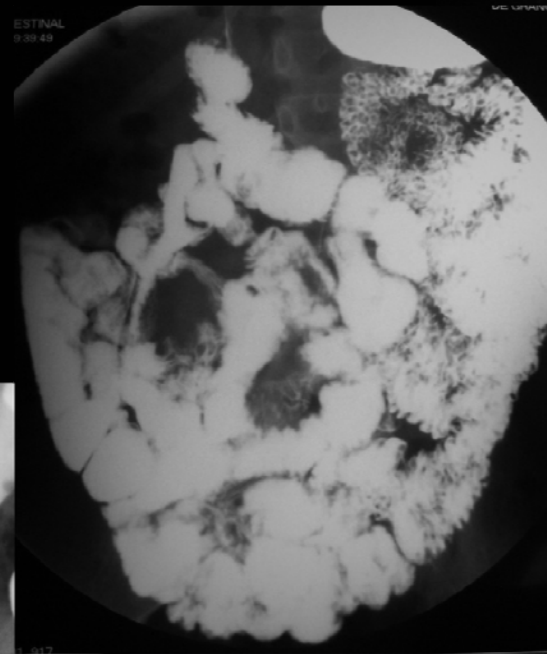
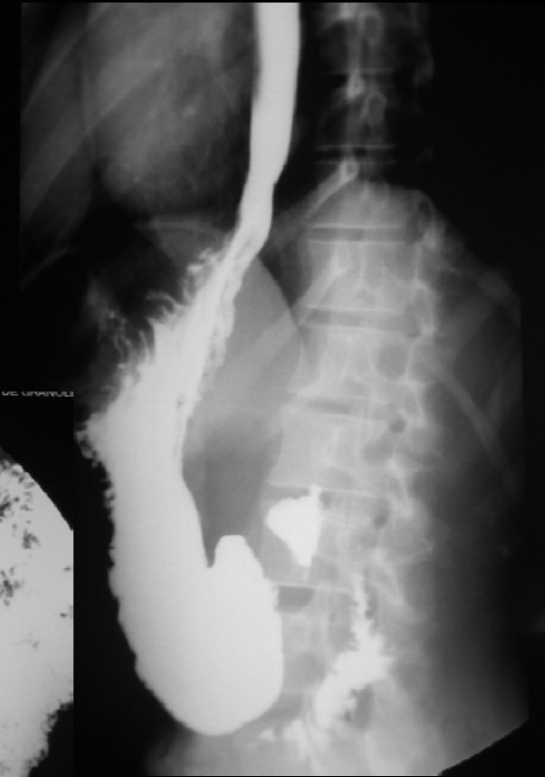
Dra. N. Roson
Servei de Diagnòstic per la Imatge
Hospital de Mataró
Consorti Sanitari del Maresme

TÉCNICAS DE EXPLORACIÓN

Tránsito esofagogastroduodenal

Tránsito intestinal

Enema opaco

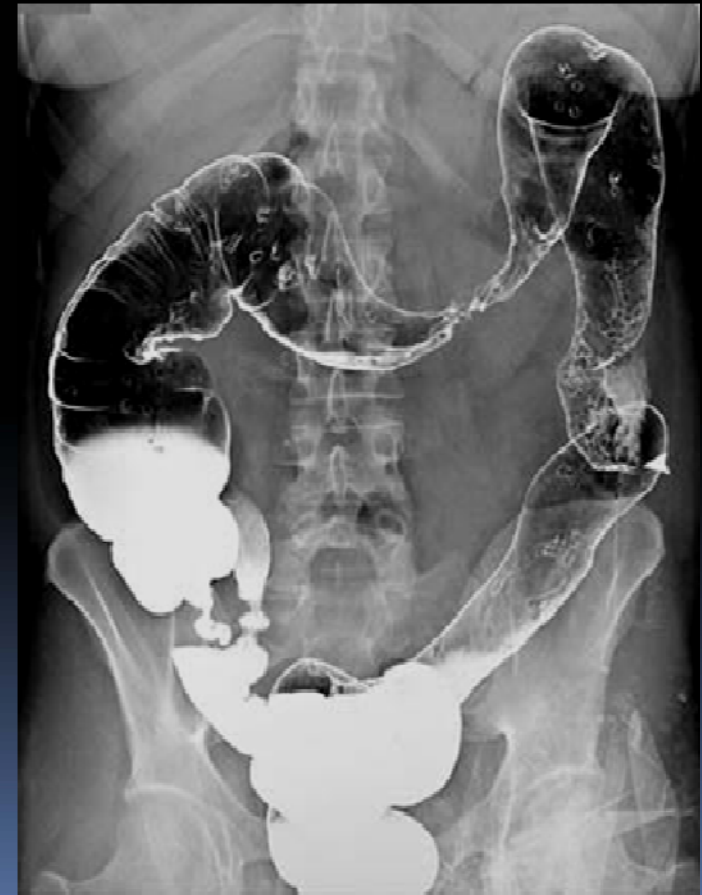
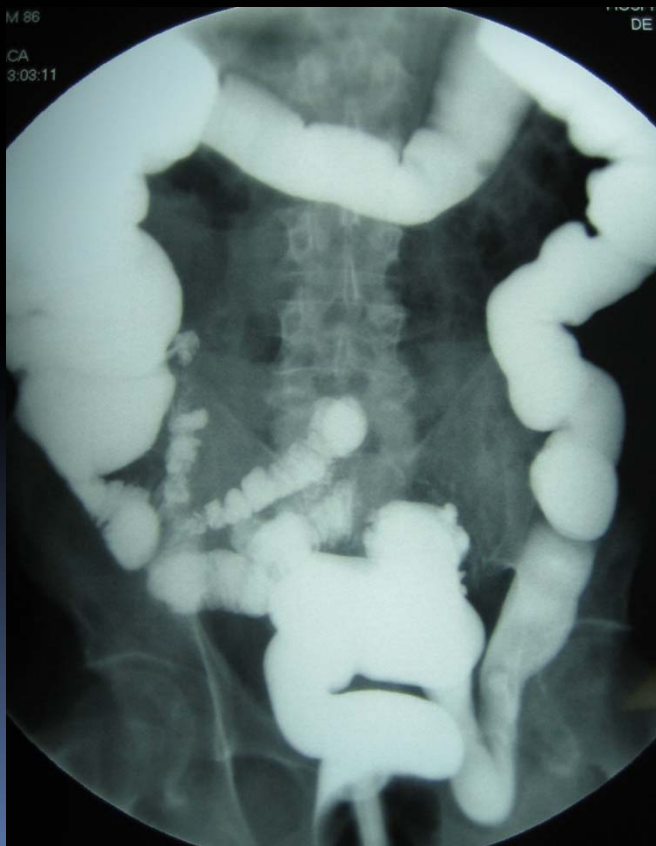
Medios de contraste

Sulfato de bario (estudio convencional)

Gastrografin (estudio convencional)

Gas (técnica de doble contraste)



Estudio convencional

- Anatomía(localización, morfología,...)
- Anomalías congénitas(atresia, fístulas, duplicaciones,...)
- Alteraciones funcionales (estenosis intrínsecas, hiper/hipomotilidad, espasticidad,...)
- Compresiones extrínsecas (anatómicas, patológicas,..)
- Patología(perforaciones, cuerpos extraños, estenosis, alteraciones mucosas, divertículos, tumores,...)
- Cambios postquirúrgicos

Estudio convencional

Limitaciones

Correcta replección = Mayor opacidad



Solamente veremos las lesiones que afecten al contorno y no veremos las lesiones del resto de superficies

Dificultad para comprimir

Limitaciones físicas

Obesidad

Cirugía reciente

No accesibilidad a la compresión

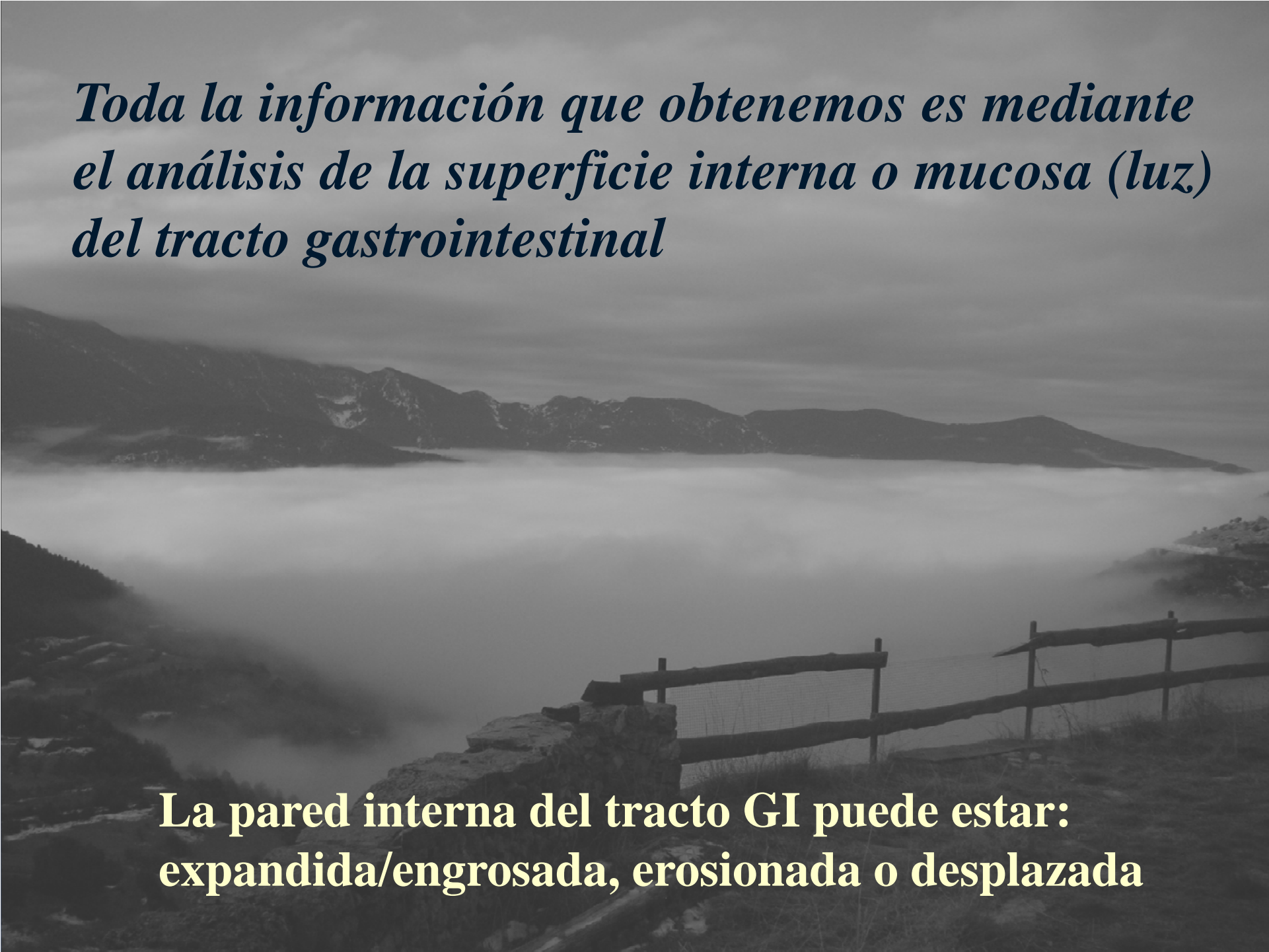
Fundus y cardias, flexuras del colon y rectosigma

Estudio con doble contraste

- Medio de contraste radiológico y gas (tabletas o polvos efervescentes) para el TEGD
- Medio de contraste y enema de gas (EO)

Mejora la valoración mucosa (pequeñas úlceras y erosiones, nódulos pequeños, irregularidades)

Mejora la valoración de áreas no accesibles a la compresión



Toda la información que obtenemos es mediante el análisis de la superficie interna o mucosa (luz) del tracto gastrointestinal

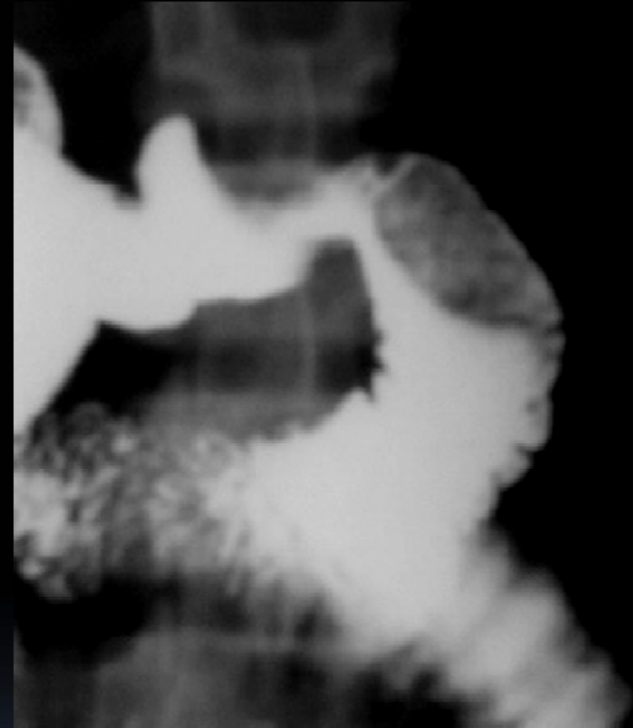
La pared interna del tracto GI puede estar: expandida/engrosada, erosionada o desplazada

Conceptos

- ¿ Que es un defecto de repleción? *engrosada*
- ¿ Que es una imagen de adición? *erosionada*
- ¿ Que es una imagen de compresión extrínseca?
desplazada

Defecto de repleción

- Falta de llenado de la luz del tracto GI que se manifiesta como una imagen radioluciente en el interior de la columna de bario

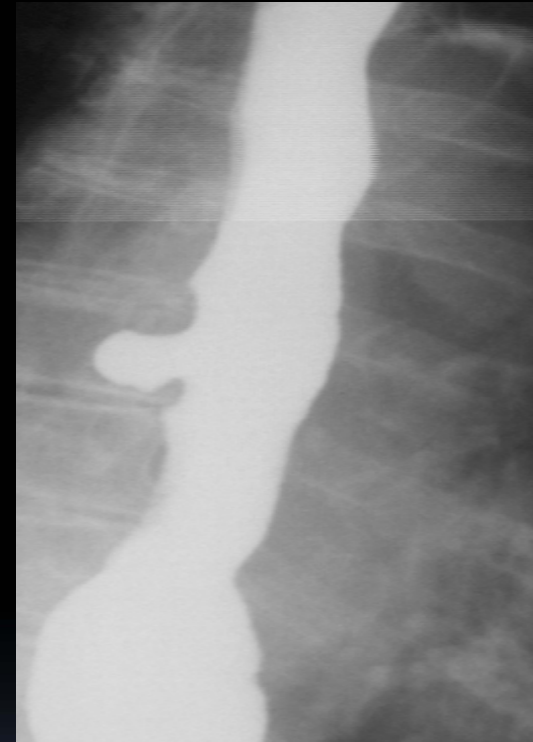

MUCOSA EXPANDIDA





Imagen de adición

- Colecciones o acúmulos de contraste visualizados en la superficie mucosa o en el contorno de la estructura a estudio

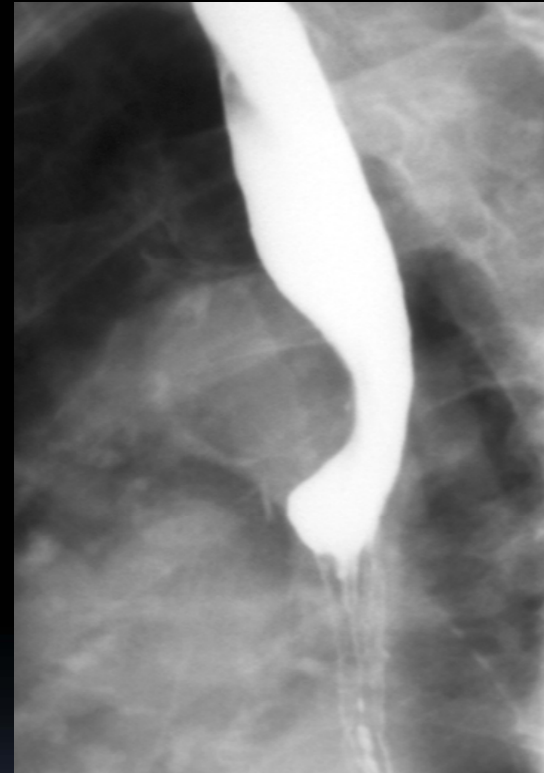

MUCOSA EROSIONADA




Compresión extrínseca

- Distorsión o rectificación de la morfología normal de la superficie del órgano a estudio con o sin desplazamiento del mismo y con o sin invasión.



MUCOSA DESPLAZADA


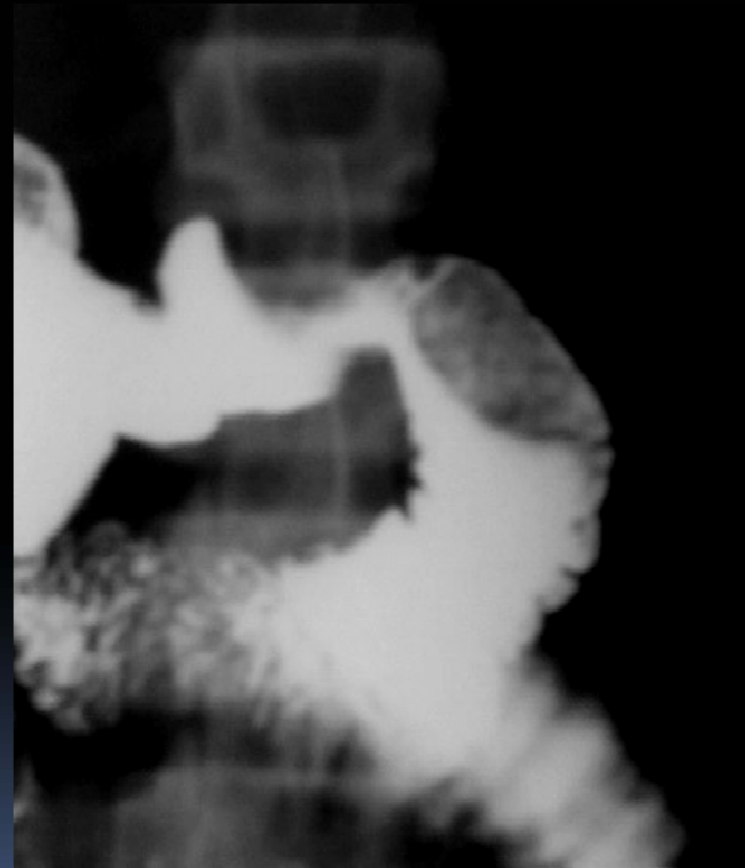




DEFECTOS DE REPLECIÓN

Defecto de repleción

- Falta de llenado que se manifiesta como una imagen radioluciente en el interior de la columna de bario



Defecto de repleción


¿ Que lo produce?



Cualquier cosa que sobresale hacia la luz

No patológica
Patológica


Mucosa
Submucosa




Defectos de repleción patológicos

CRECIMIENTO MUCOSO

Benignos



Malignos



Pólipos hiperplásicos, pólipos juveniles, hiperplasia nodular linfoide, hamartomas, adenomas, pólipos inflamatorios, displasias, ... cuerpos extraños, varices, restos alimentarios, ...

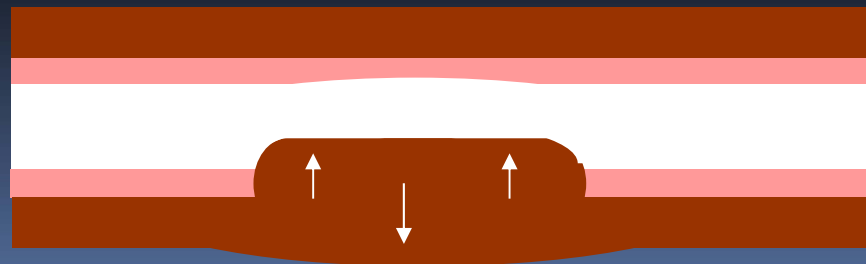
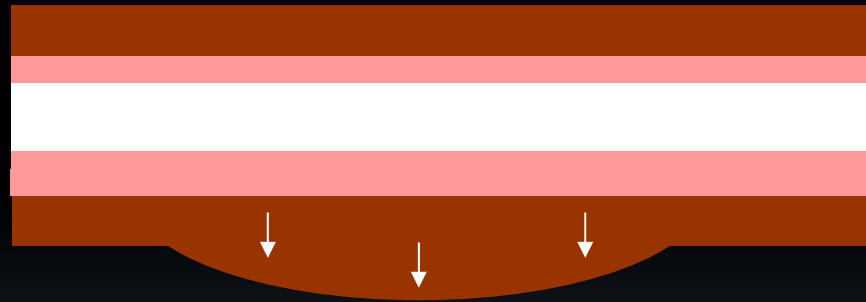
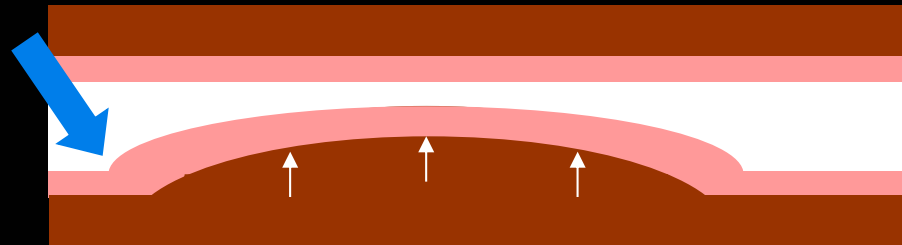
Ángulos agudos respecto a la superficie. Las lesiones B tienen superficie lisa pero pueden erosionarse. Los pólipos pueden ser sésiles o pedunculados. Las lesiones malignas tienen la superficie más irregular, con erosiones, invaden en profundidad y de forma más difusa y estenosan de forma más severa

Defectos de repleción patológicos

CRECIMIENTO SUBMUCOSO

Crecimiento

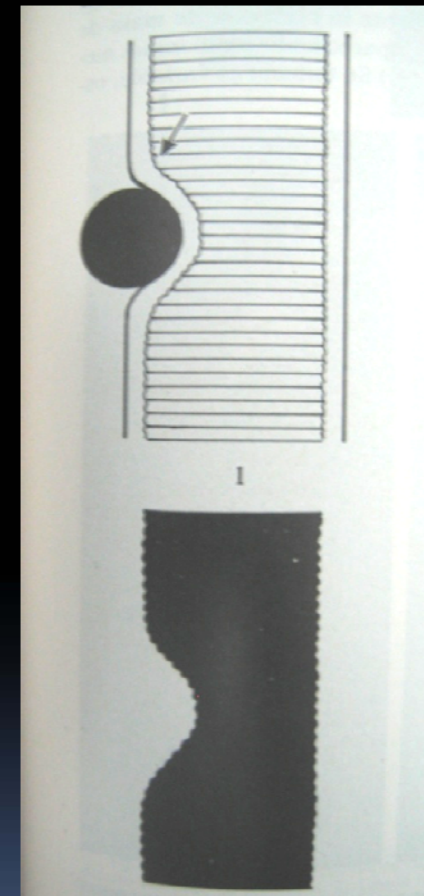

Son lesiones de superficie lisa (si no afectan mucosa), morfología redondeada, ángulos rectos respecto a la superficie. Pueden erosionarse



Principios de interpretación

Defectos de repleción

Compresión extrínseca




Una lesión submucosa que crece en profundidad puede confundirse con una lesión extramural

Principios de interpretación

- Superficie declive (acumula mayor cantidad de contraste)
- Superficie no-declive (cubierta por una fina capa de bario)
- Columna de bario
- Posición del paciente

Principios de interpretación



Paciente en decúbito supino

Principios de interpretación

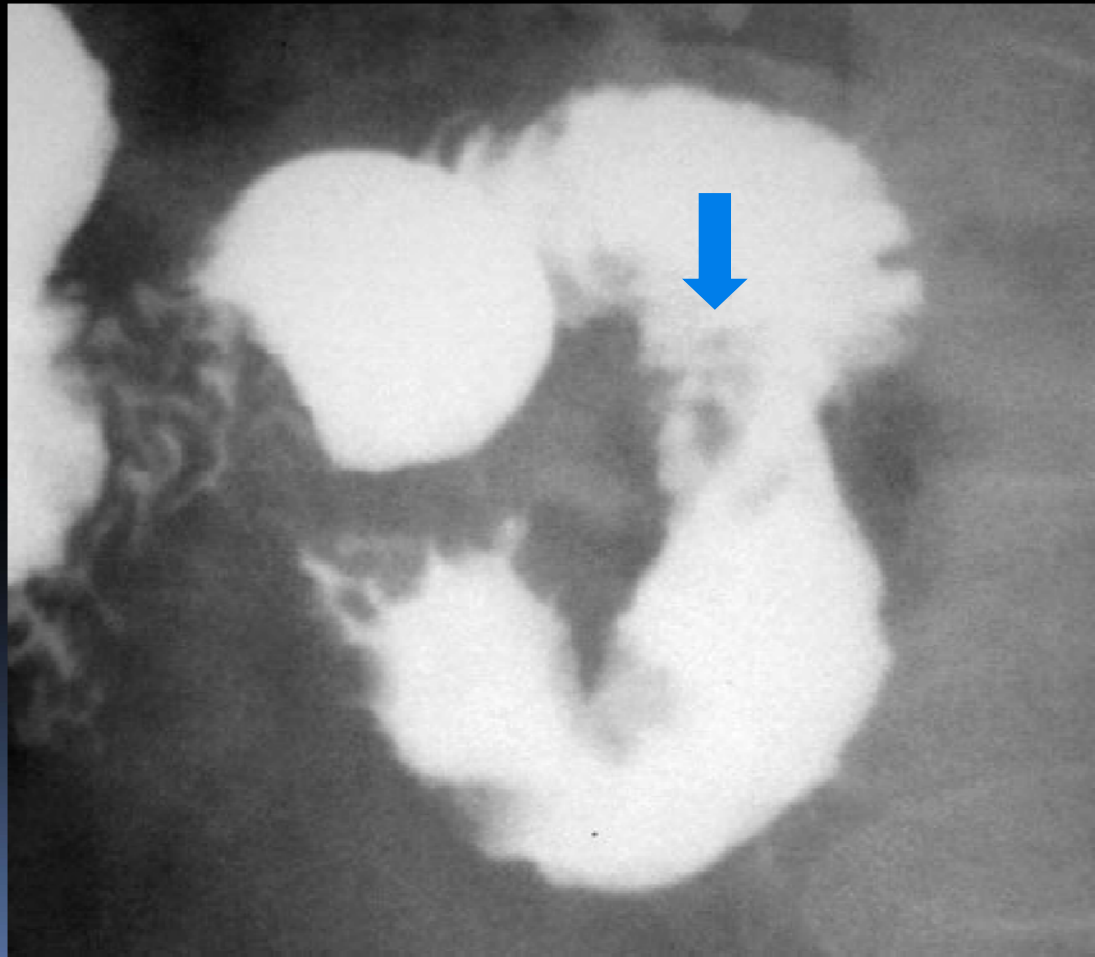
Defecto de repleción



Paciente en decúbito supino

Principios de interpretación

Defecto de repleción



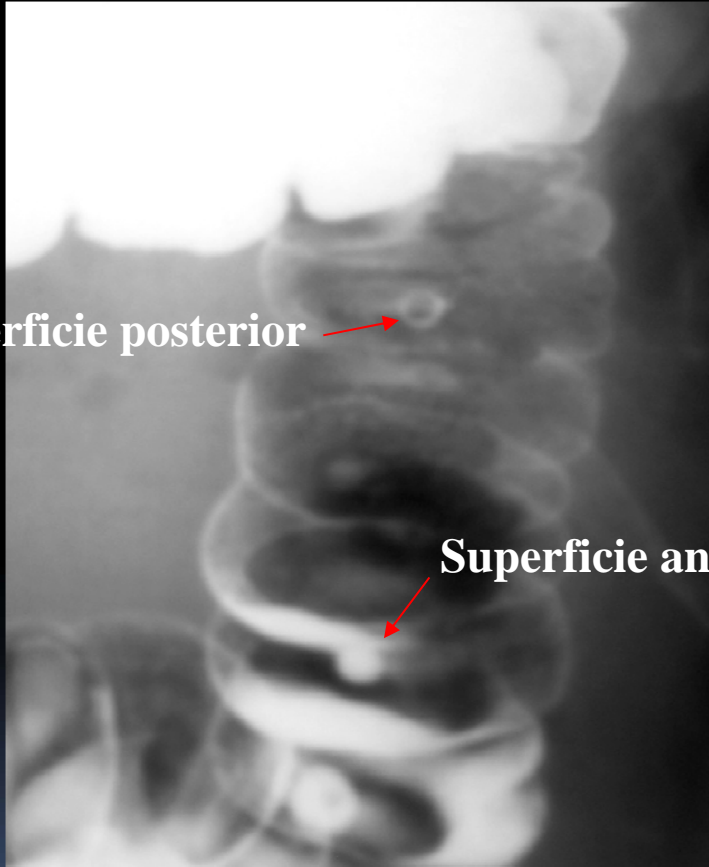
Principios de interpretación



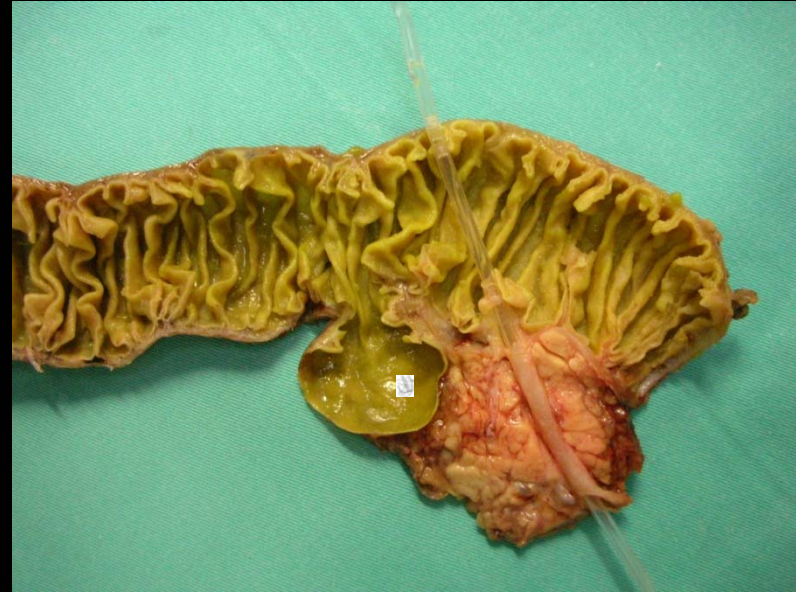Paciente en decúbito supino

Principios de interpretación

Superficie posterior



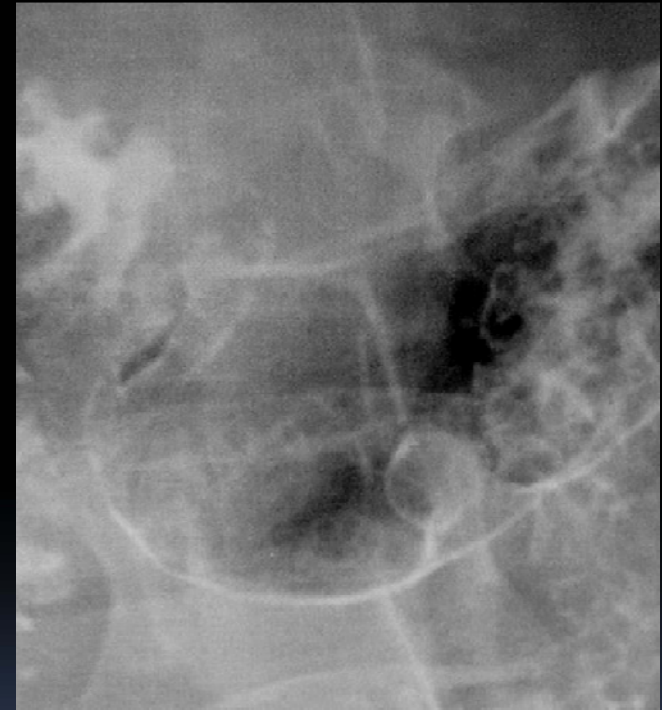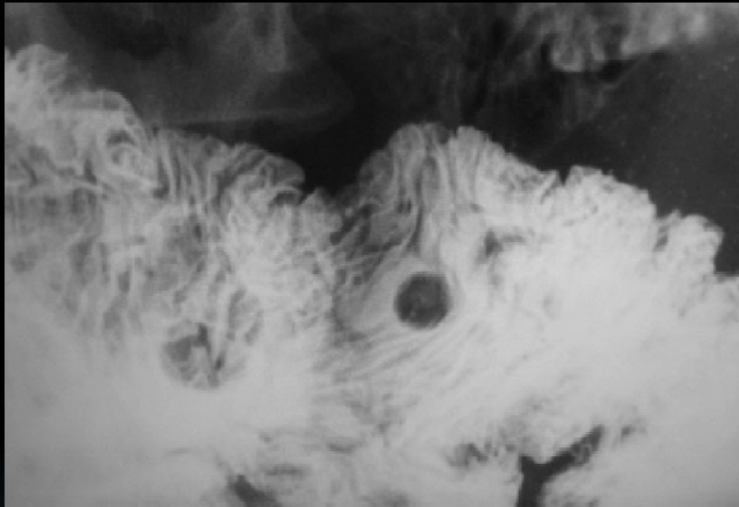
Superficie anterior



Posición de decúbito prono

Principios de interpretación

Defectos de repleción

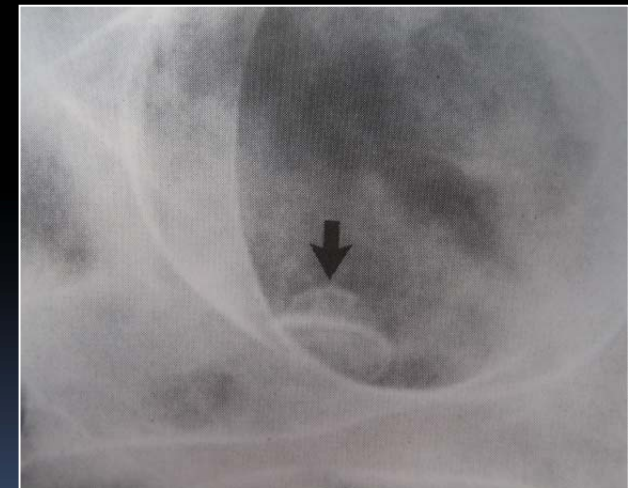
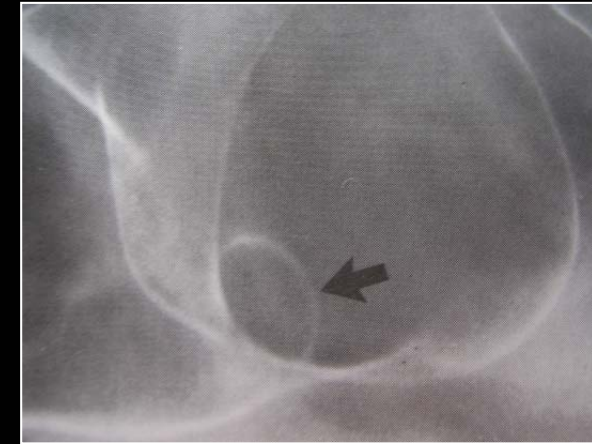
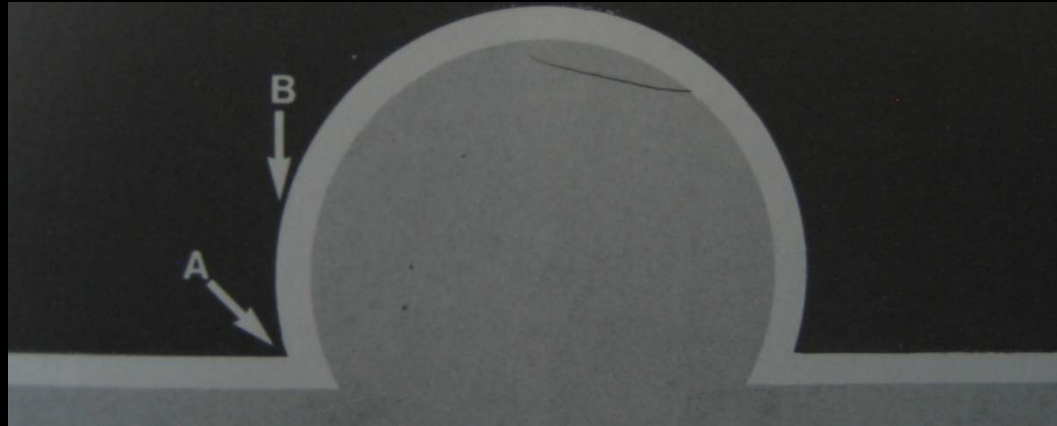


Imágenes en el doble contraste

- Posición del paciente
- Forma de la lesión
- Relación con el haz de RX

Principios de interpretación

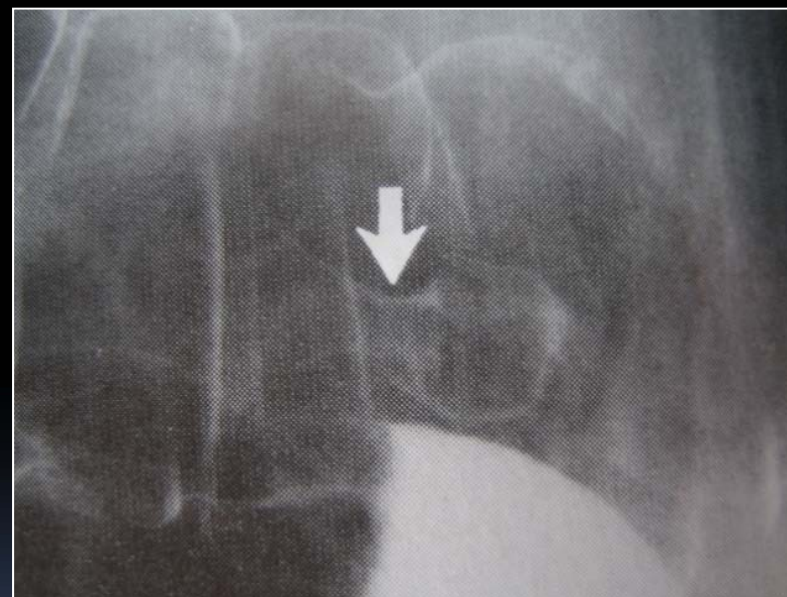
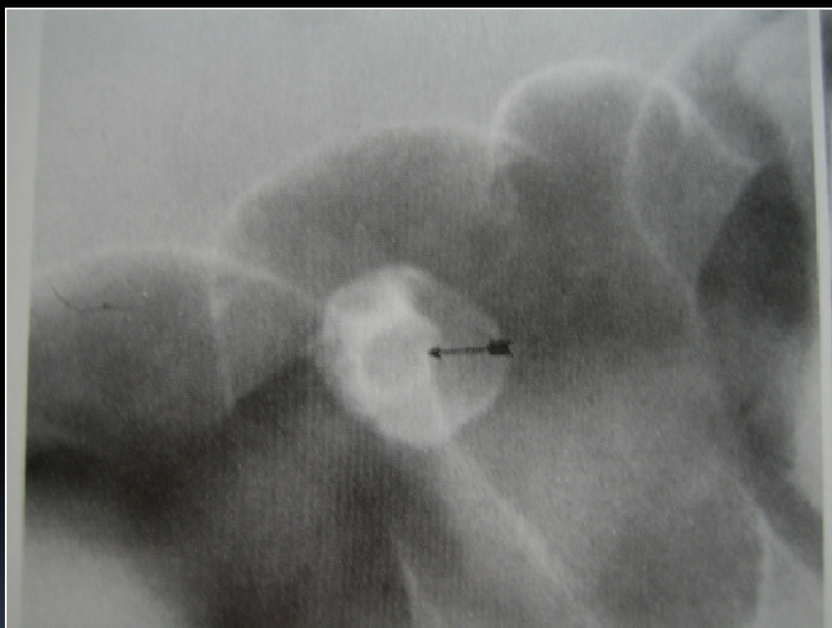
Imágenes en anillo



- Imagen en "anillo"; Haz de rayos tangencial
- "Bowler hat" sign; Haz de rayos oblicuo

Principios de interpretación

Imágenes en anillo



- Imagen en "diana"; pólipos pedunculados

Defectos de repleción en el esófago

Entidades patológicas

Neoplasias

Tumores benignos: leiomioma y pólipos

Adenoma vellosa

Tumores malignos: Carcinoma,
metástasis, linfoma, sarcoma,...

Adenopatías: neoplásicas, inflamatorias

Esofagitis

Infecciosa

Granulomatosa

Inflamatoria

Varices

Hematoma intramural

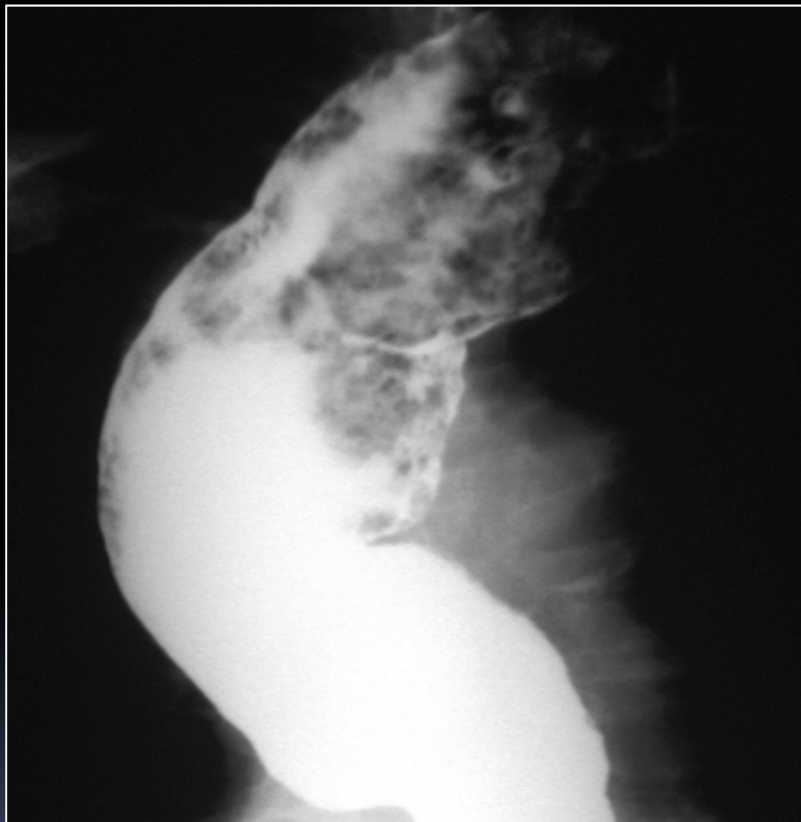
Otros

Cuerpos extraños

Burbujas aéreas


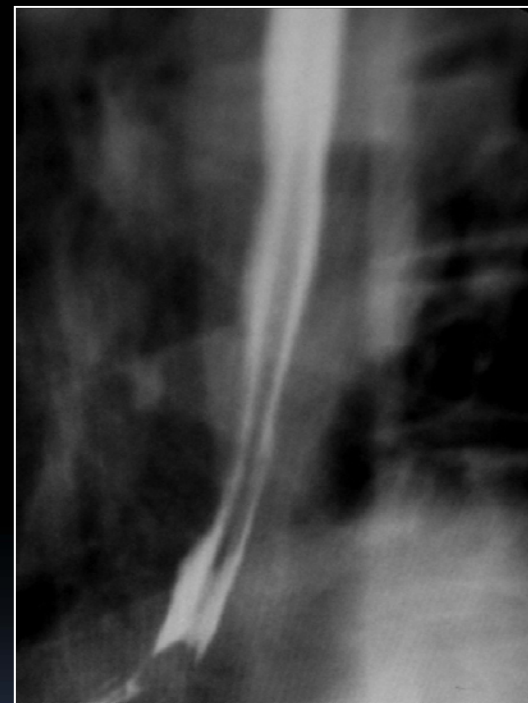
Pliegues mucosos

Defectos de repleción

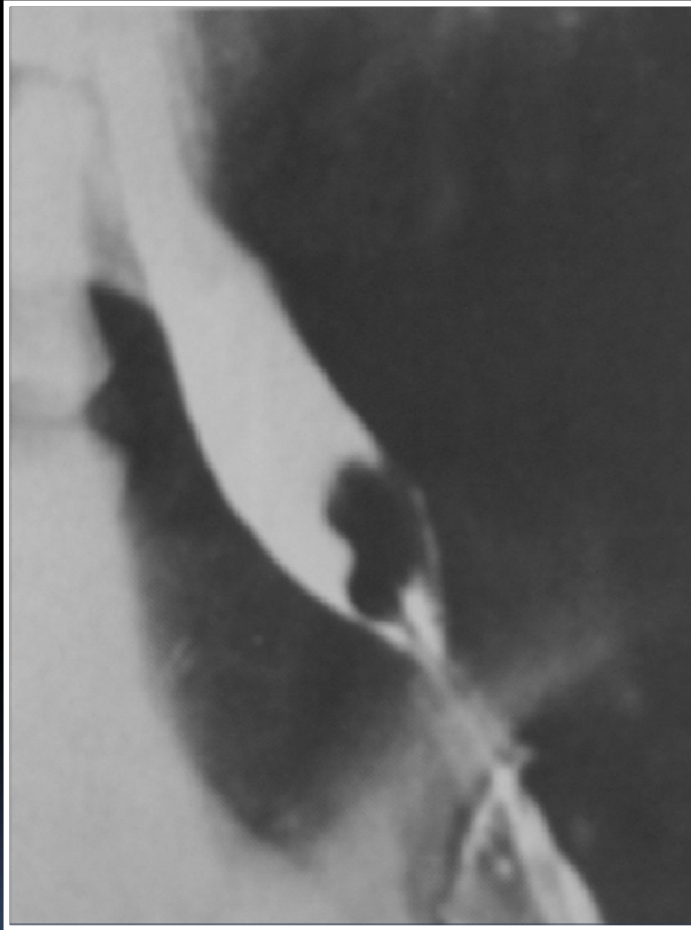


Restos alimentarios

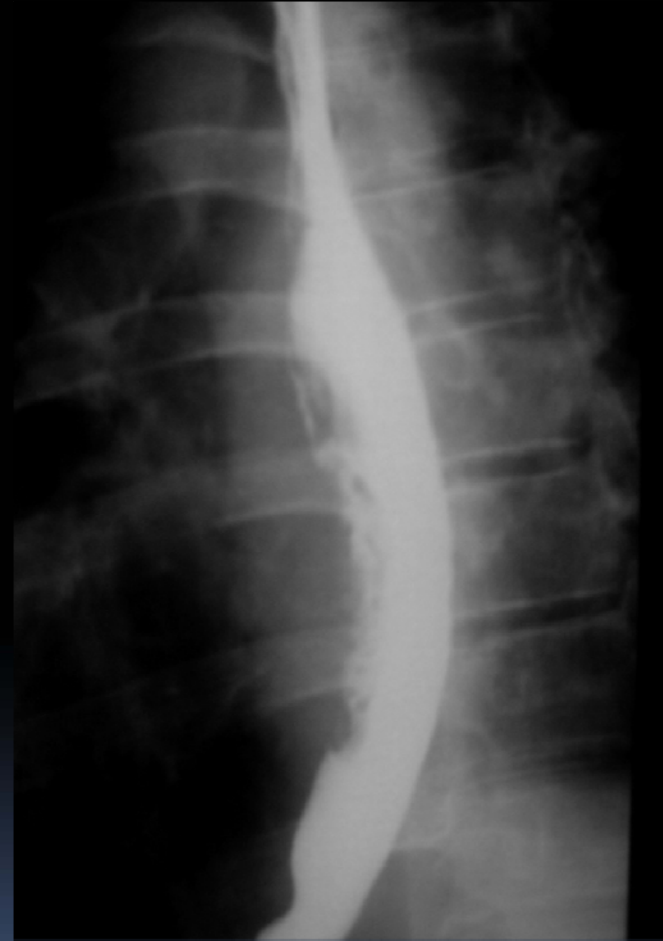Pliegue mucoso



Defectos de repleción



Lesión mucosa con
superficie con atipias



Neoplasia

Defectos de repleción gástricos

Neoplasias

Tumores benignos: pólipos,
hamartomas, t cels fusiformes

Adenoma vellosos, t carcinoide

Tumores malignos: Carcinoma,
metástasis, linfoma, sarcoma,...

Páncreas ectópico

Pliegues engrosados

Quiste de duplicación

Candidiasis

Úlcera péptica(collar inflamatorio prominente)

Amiloidoma

Entidades patológicas

Varices

Hematoma intramural

Otros

Cuerpos extraños

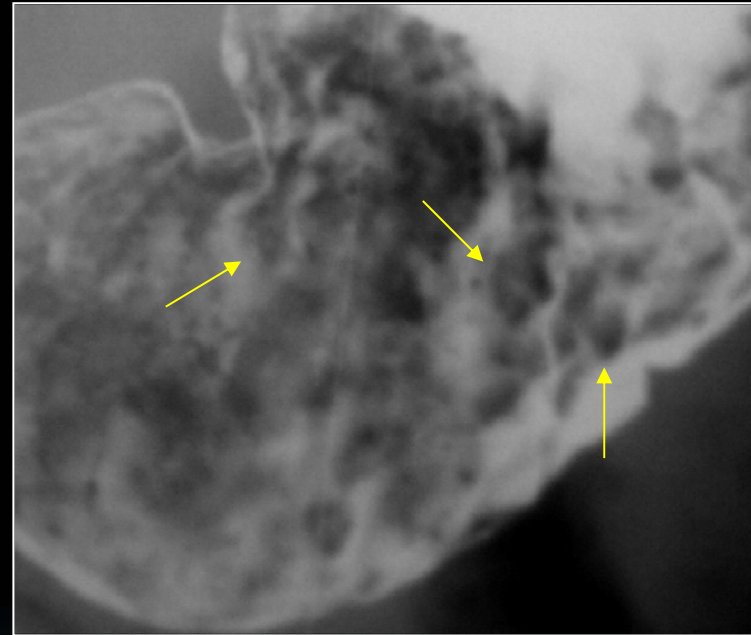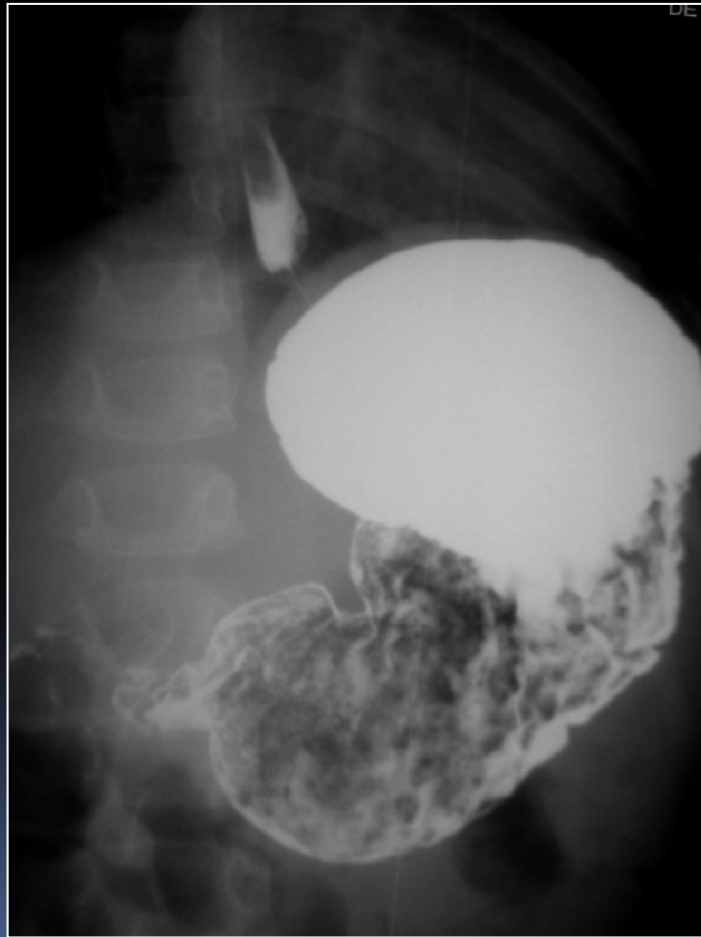Burbujas aéreas

Bezoar


Defectos postquirúrgico

Coágulos

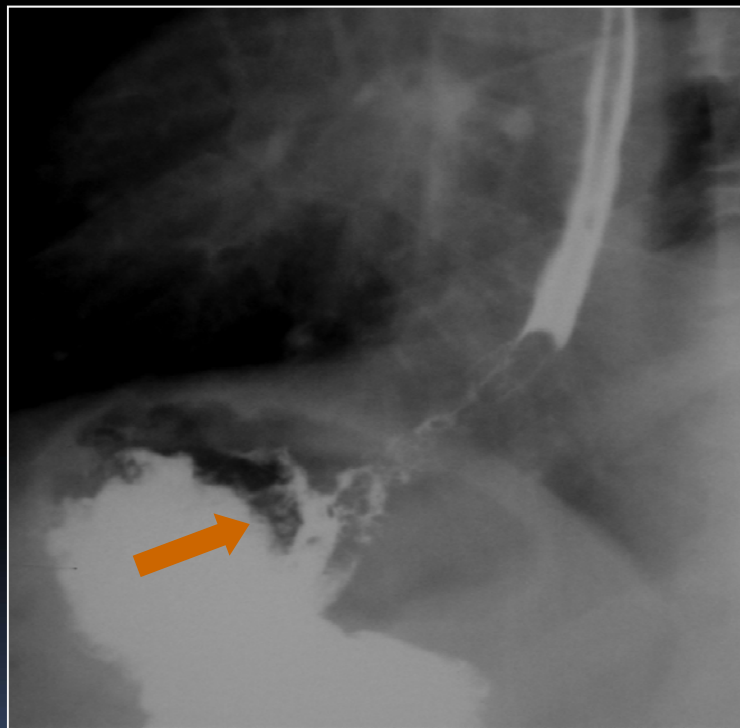
Defectos de repleción



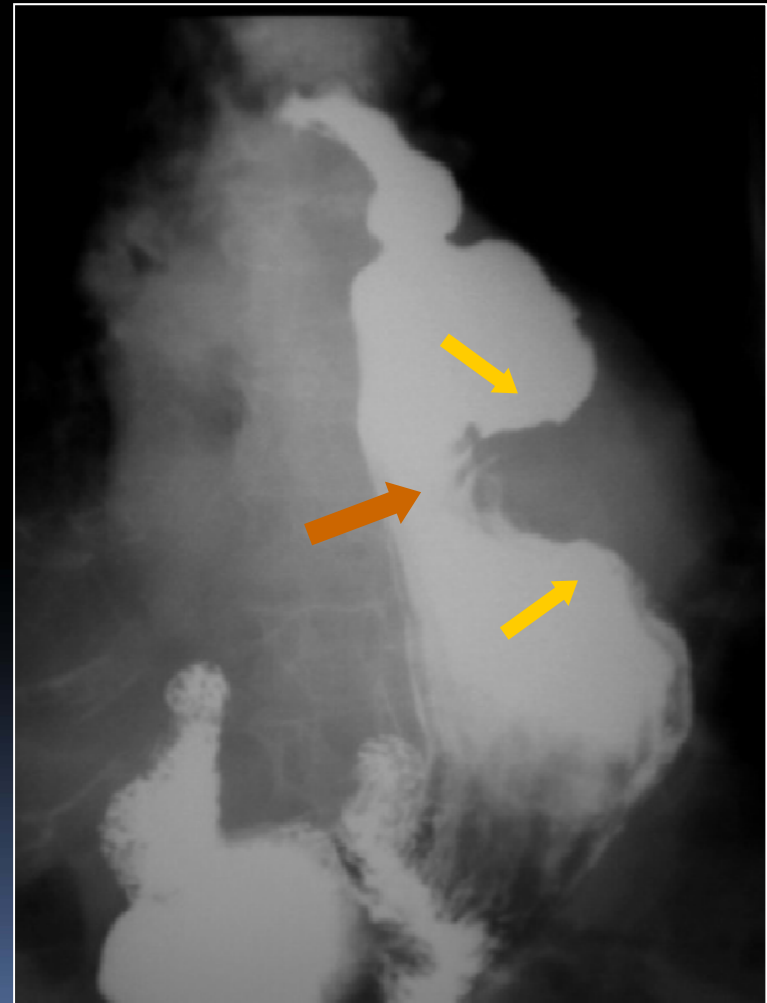Pliegues gástricos



Defectos de repleción



Neoplasia gástrica



Defectos de repleción duodenales

Entidades patológicas

Neoplasias

Tumores benignos: pólipos,
hamartomas, leiomioma, lipoma,
linfangioma, t neurogénico,...

Adenoma vellosos, t carcinoide

Tumores malignos: Carcinoma
ampular, adenocarcinoma,
metástasis, linfoma, sarcoma,...

Pseudotumores

Cuerpos extraños

Coágulos

Hiperplasia linfoide

Glándulas de Brunner

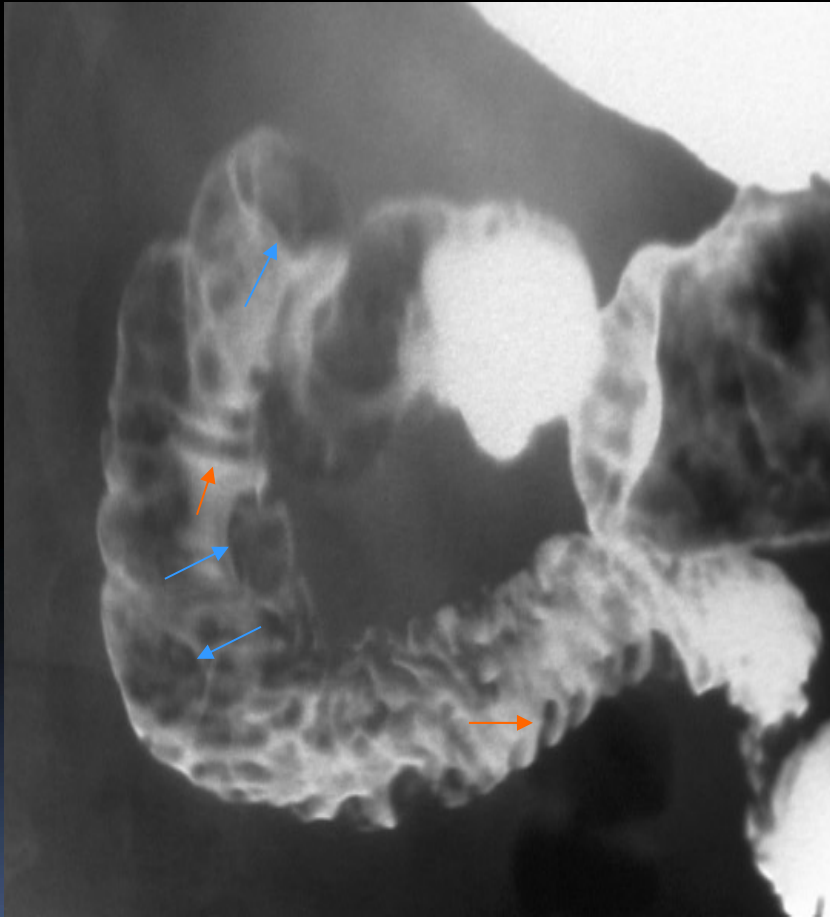
Duodenitis no erosiva

Coledococoele

Quiste de duplicación

Varices,...

Defectos de repleción



Pliegues duodenales

Glándulas de Brunner

Defectos de repleción en yeyuno e íleon

Entidades patológicas

Tumores benignos: Leiomioma, adenoma, lipoma, hemangioma, neurofibroma, hamartoma de Peutz-Jeghers, fibroma, linfangioma, teratoma

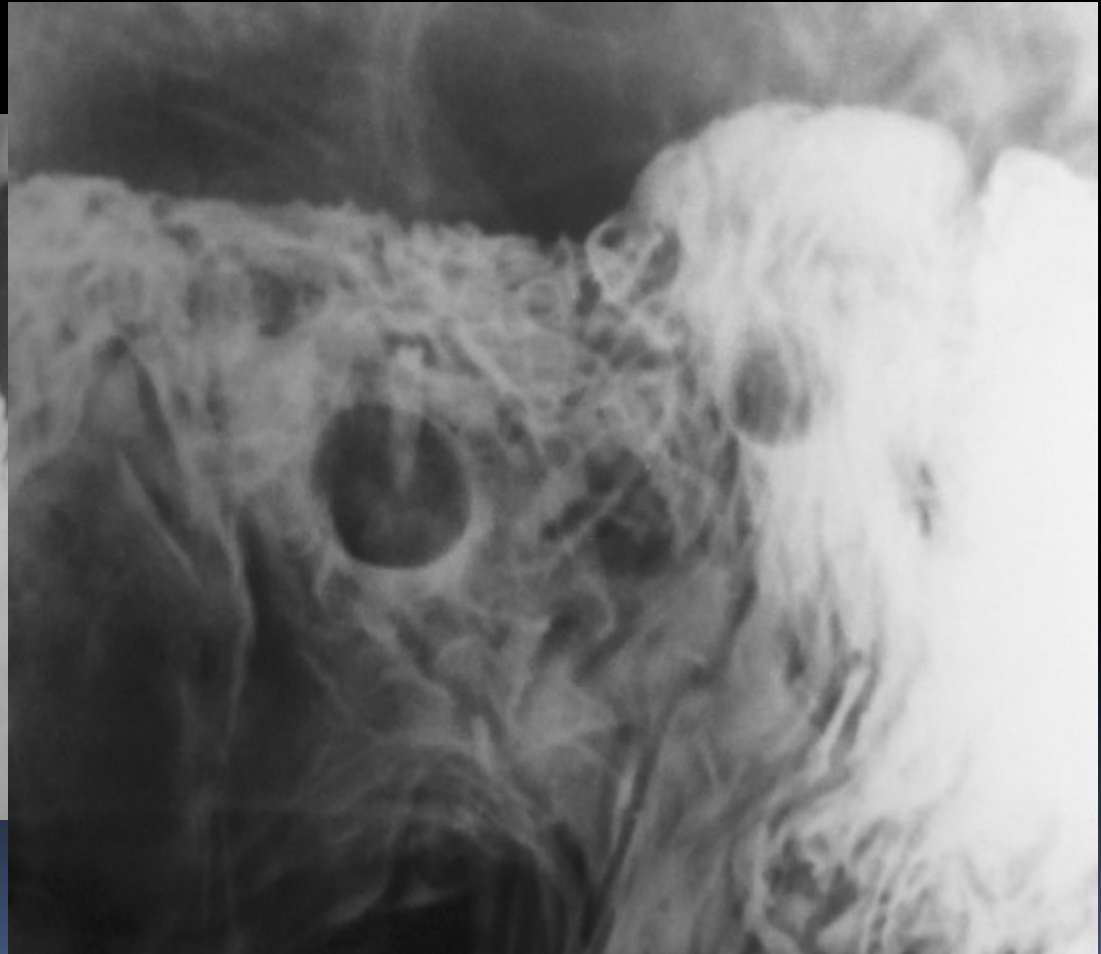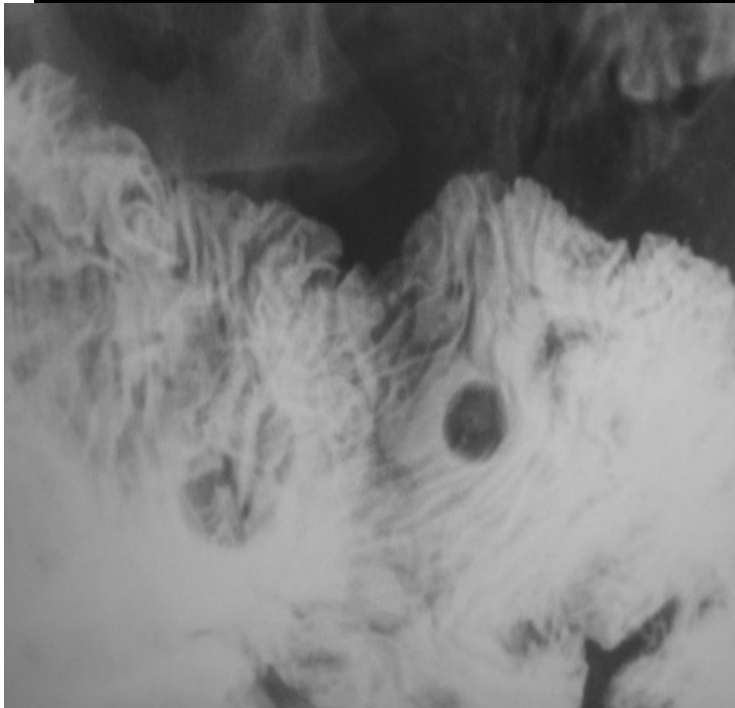
Neoplasias malignas: adenocarcinoma, linfoma, leiomiosarcoma, metástasis

Neoplasias con potencial maligno variable: T. carcinoide

Ileo biliar
Endometrioma
Pseudotumor inflamatorio
Quiste de duplicación
Varices
D. de Meckel (invertido)
Cuerpos extraños

La mayoría de los defectos de repleción solitarios representan tumores

Defectos de repleción



Pólipos

Defectos de repleción en el ciego

Entidades patológicas

Alteraciones del apendice

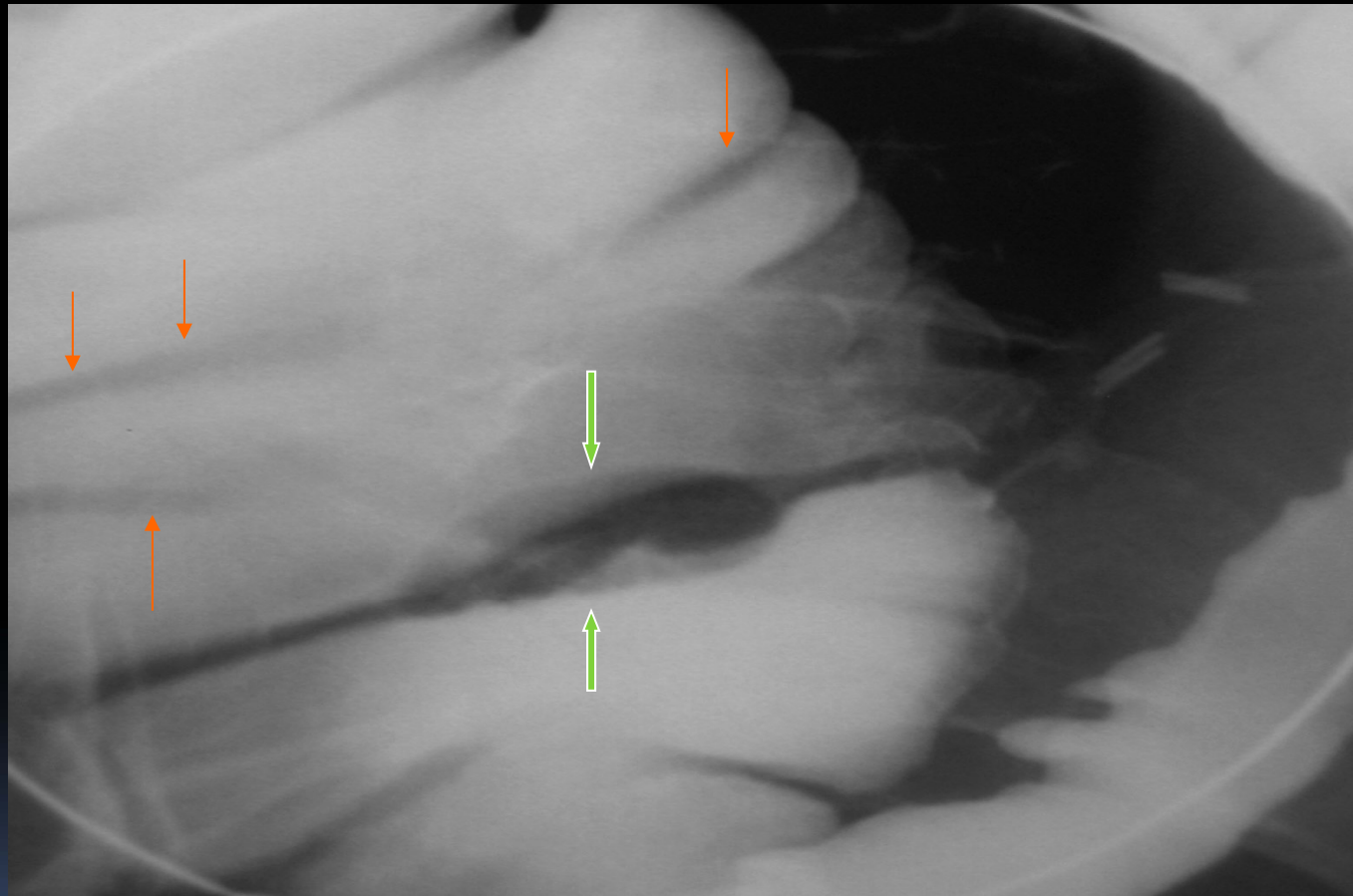Apendicitis aguda, absceso
Enf. De Crohn
Mucocele
Invaginación
T. Benignos: carcinoide,..
T. Malignos: adenocarcinoma
Metástasis

Alteraciones infrecuentes del ciego

Úlcera solitaria benigna
Fecalitos
Endometrioma
Linfoma de Burkitt

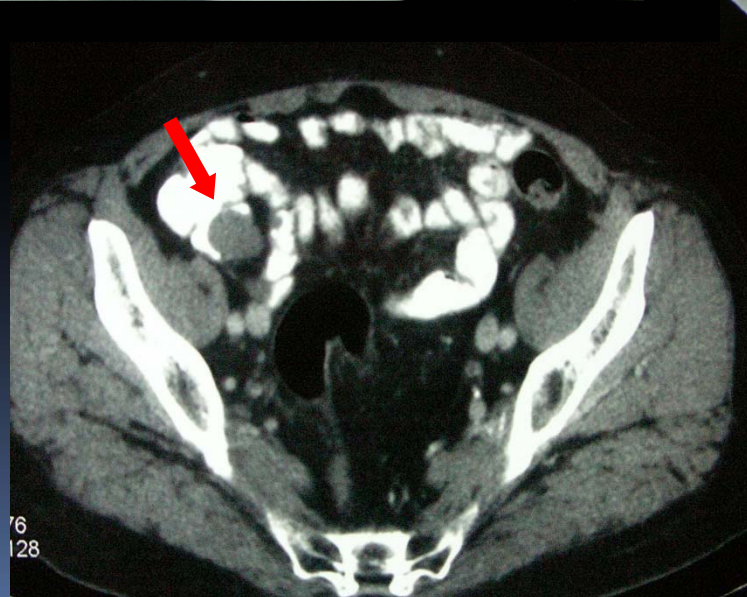
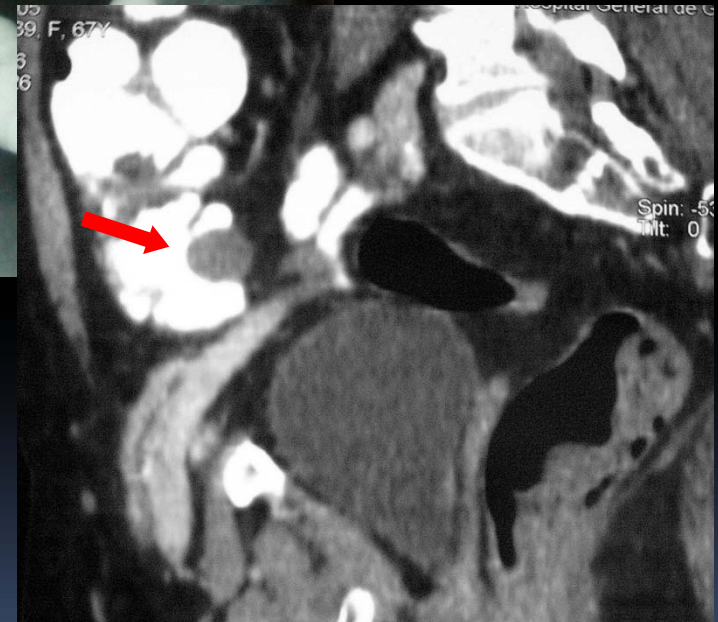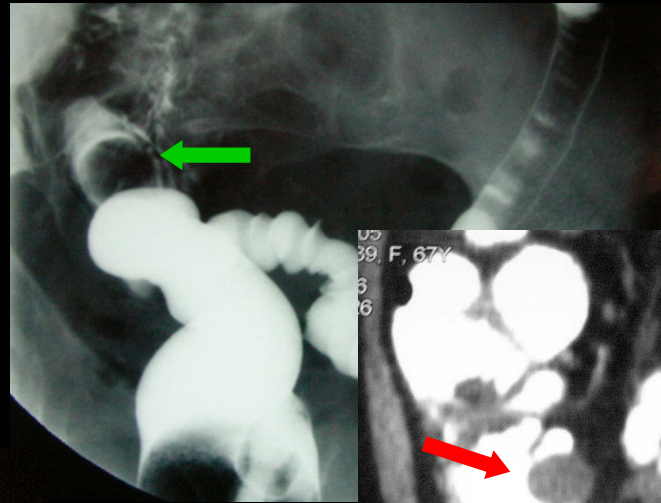
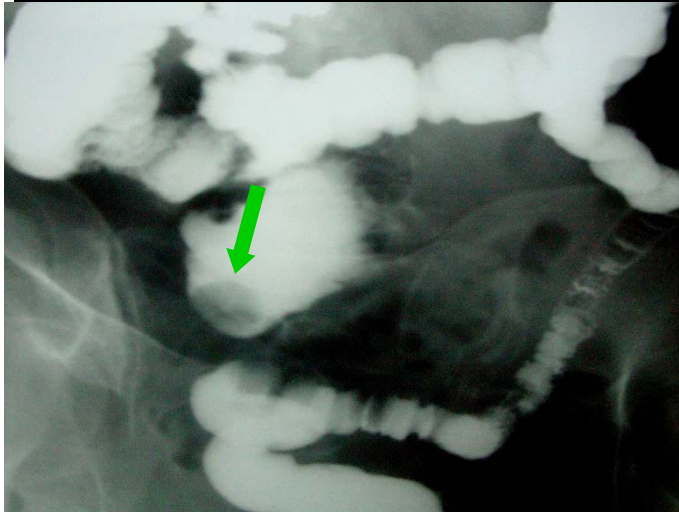Neoplasias primarias de ciego
Invaginación ileocólica
Enfermedades inflamatorias

Defectos de repleción



Válvula ileocecal

Defectos de repleción



Mucocele apendicular

Defectos aislados de repleción en el colon

Entidades patológicas

Neoplasias

Tumores benignos: pólipos adenomatoso e hipeplásicos, hamartomas, Peutz-Jeghers,

Adenoma vellosa

Carcinoide

Tumores estromales: lipoma, fibroma, leiomioma,...

Tumores malignos: Carcinoma, metástasis, linfoma, sarcoma,...

Ameboma

Procesos inflamatorios

Enf de Crohn

Tuberculosis

Ascaris

Divertículo invertido

Abceso periapendicular

Otros

Cuerpos extraños

Invaginación

Bezoar

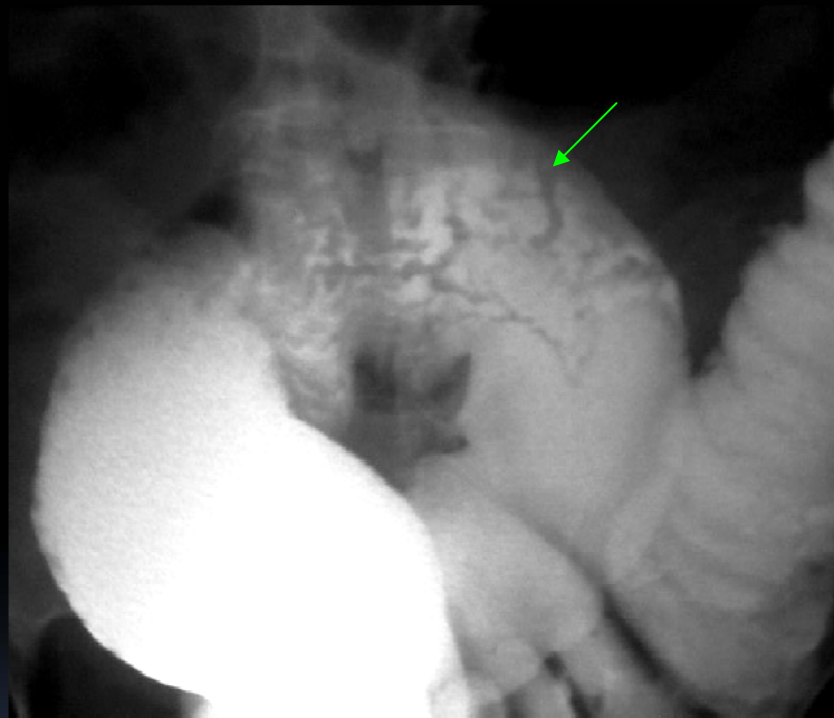
Defectos postquirúrgico

Cálculo biliar

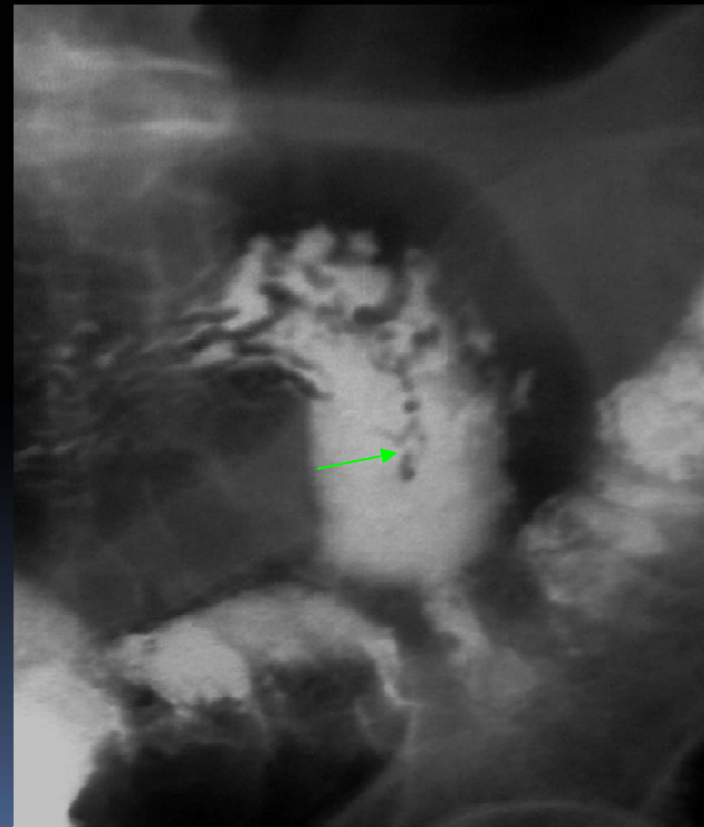
Impactación fecal

Colitis

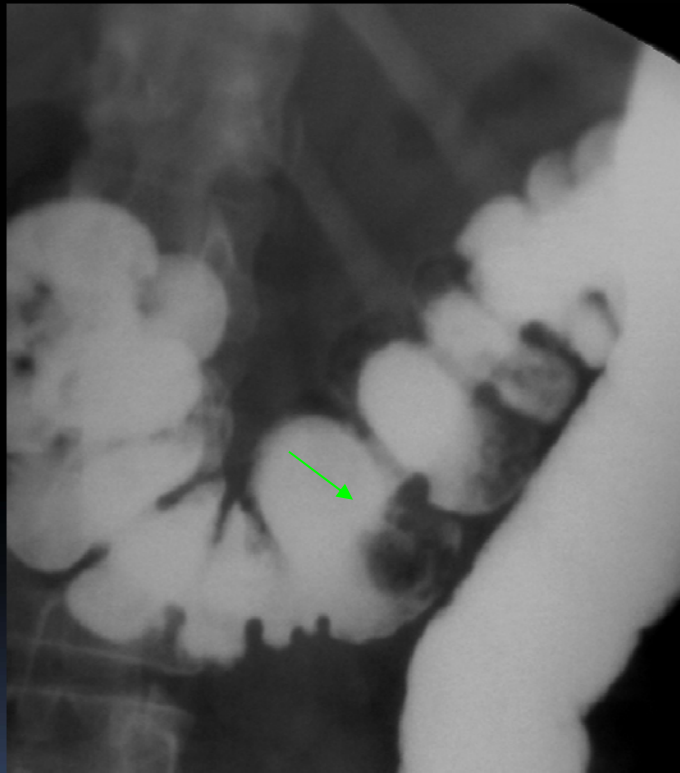Defectos de repleción



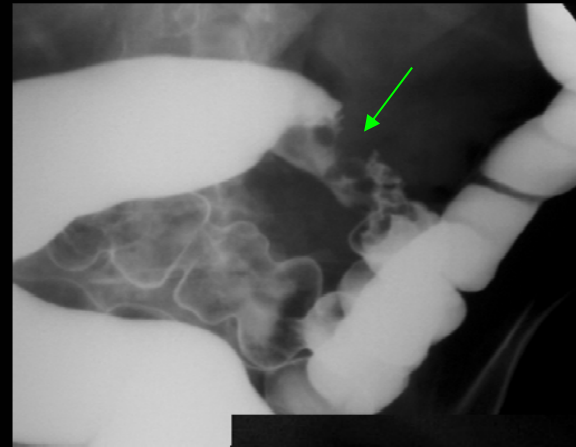
Moco adherido a la mucosa



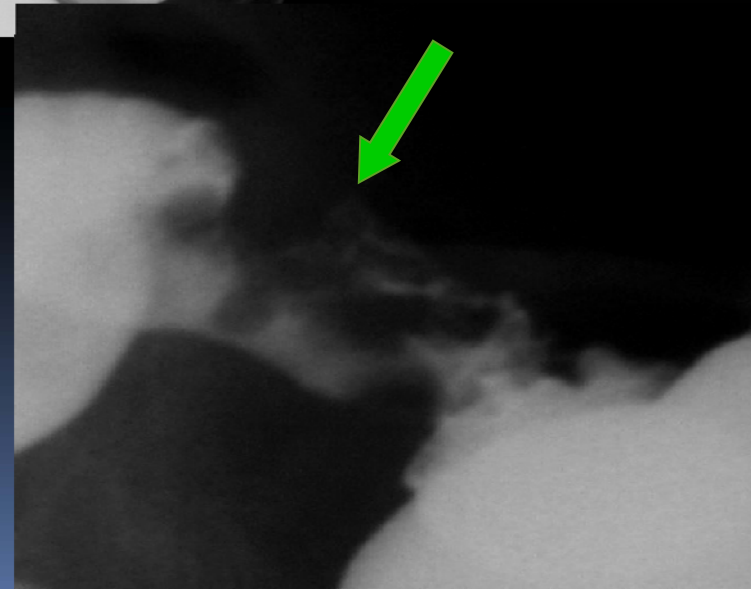
Defectos de repleción en el colon



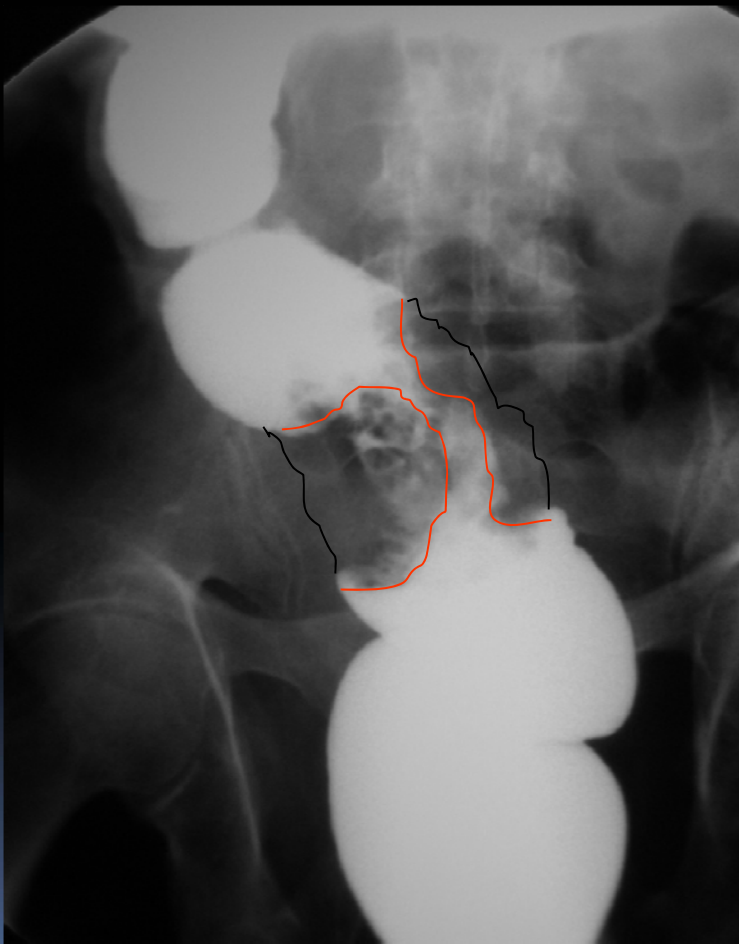
Pólipo



Neoplasia



Defectos de repleción



**Neoplasia de unión
rectosigmoidea**




IMÁGENES DE ADICIÓN

Imagen de adición


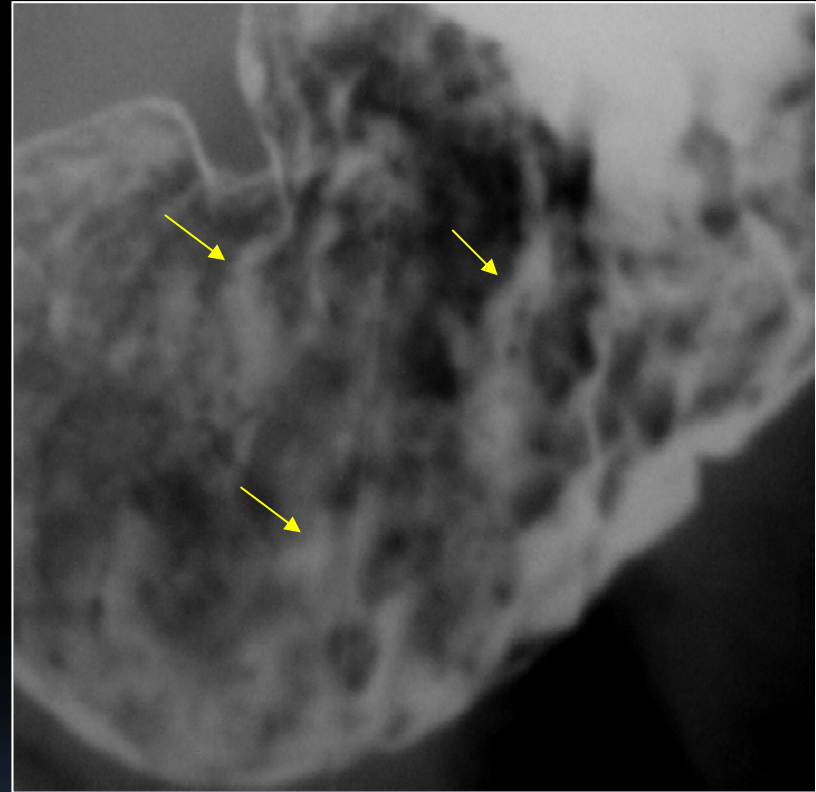
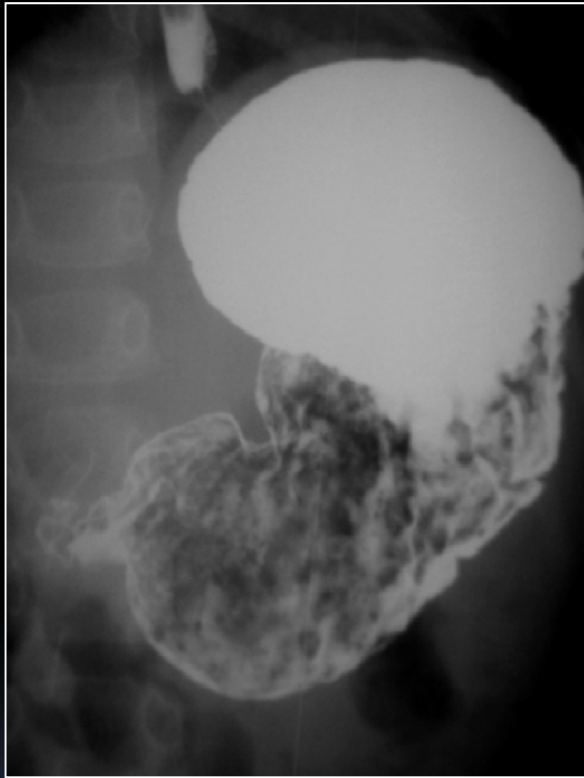
- Colecciones o acúmulos de contraste visualizados en la superficie mucosa o en el contorno de la estructura a estudio



MUCOSA EROSIONADA



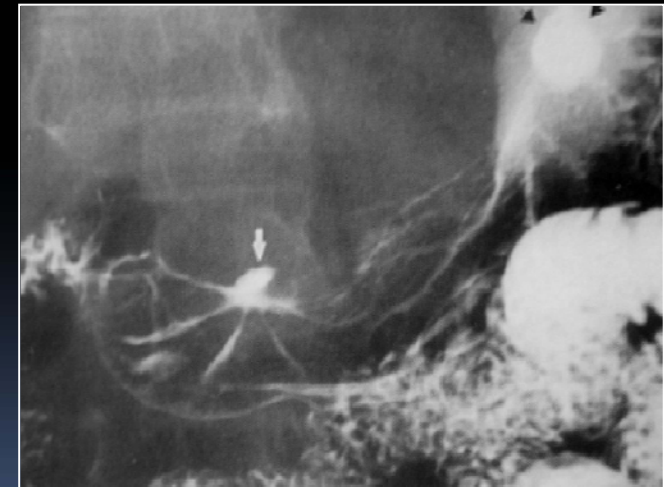

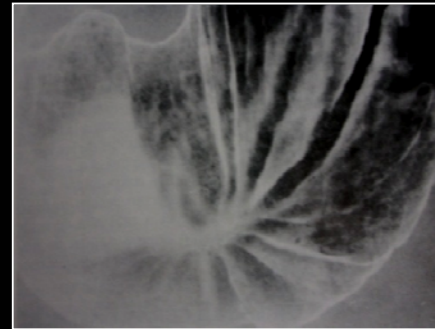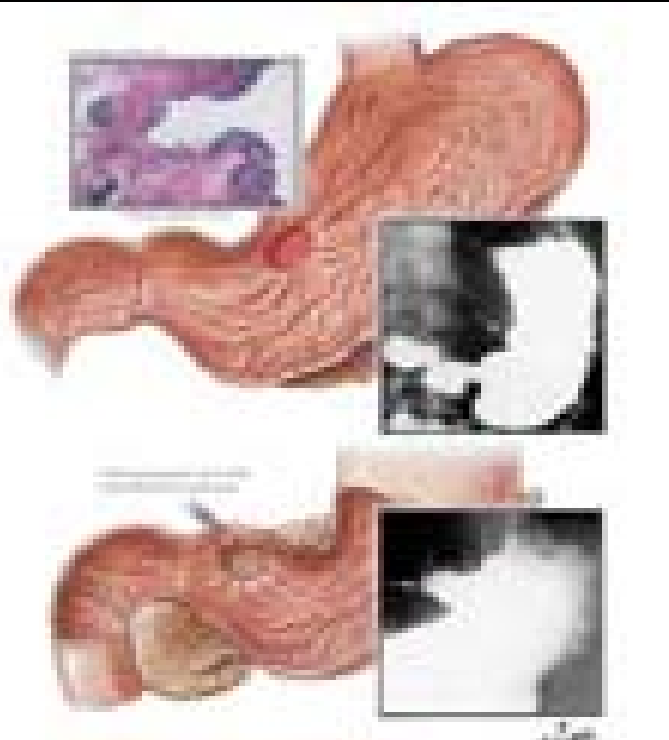
Imágenes de adición



Pliegues mucosos

Imágenes de adición

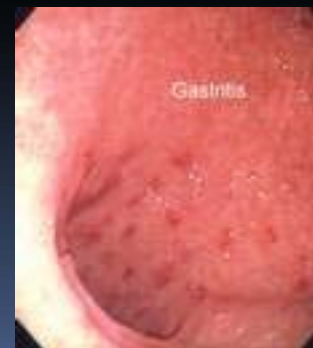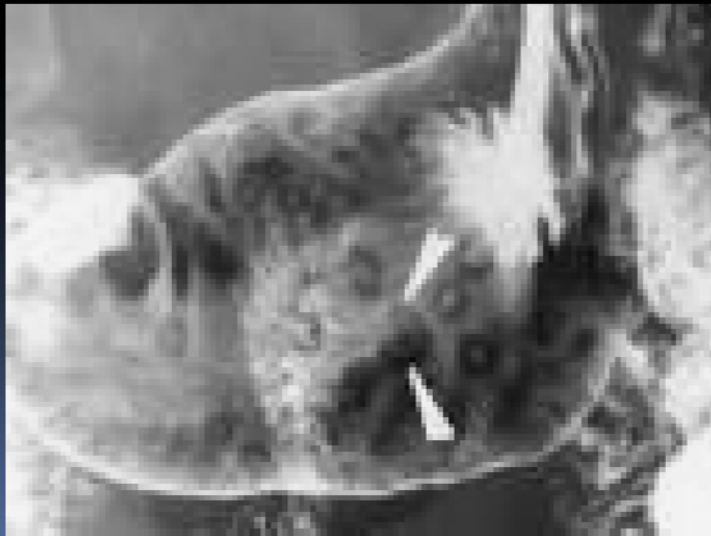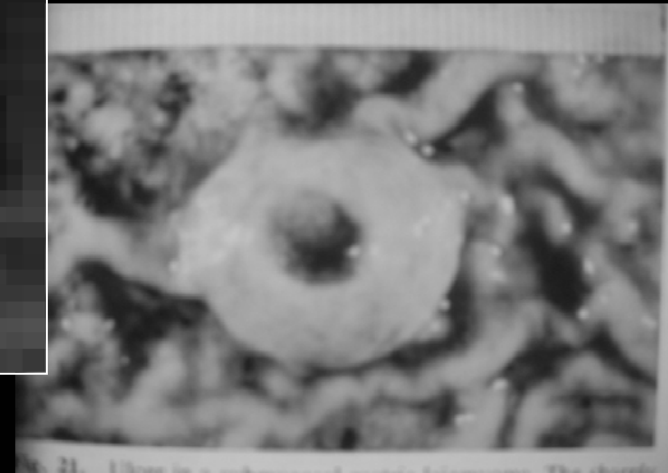

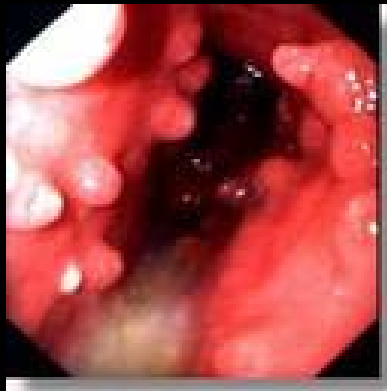Agujero en la superficie mucosa. Puede protuir o formar un nicho. La diferenciación entre úlcera B o M depende de la indemnidad o no del epitelio que rodea la úlcera. El adenocarcinoma produce nodularidad e irregularidad de los bordes.



Úlcera gástrica

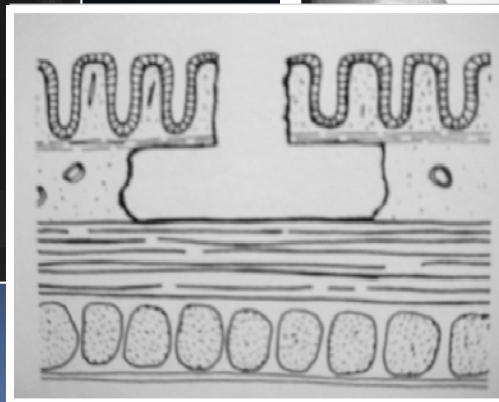
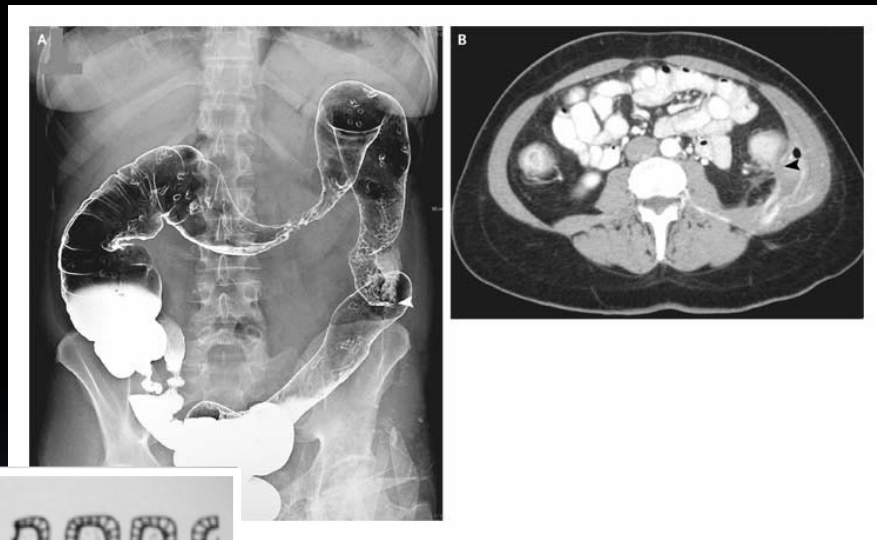
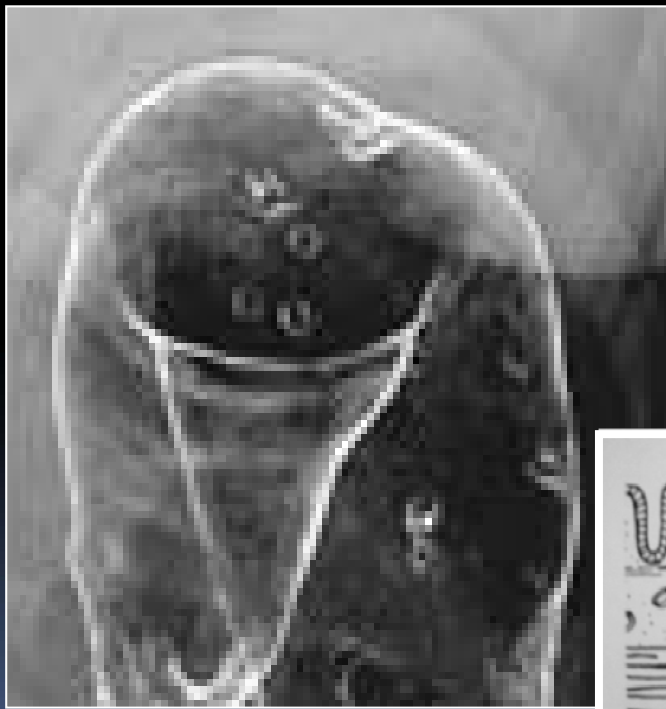Imágenes de adición

“Bull’s eye, target and buttercup”: se describen clásicamente como las ulceraciones de los tumores submucosos. Tienen márgenes lisos porque el epitelio no está afectado de forma primaria



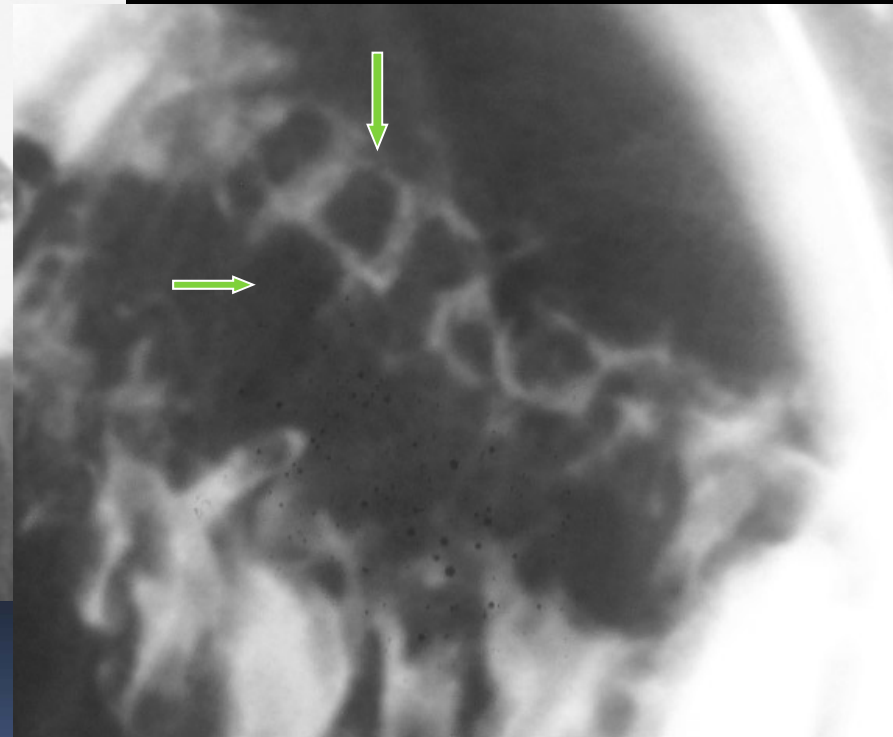
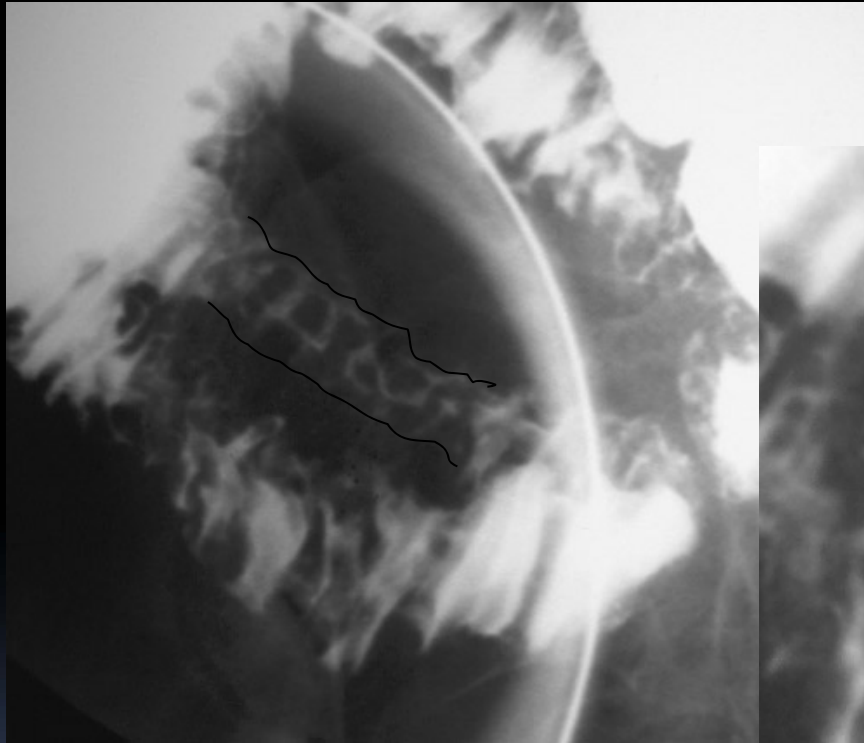
Imágenes de adición

“Collar-button ulcers” se producen en todas las enfermedades inflamatorias del intestino en las que la inflamación afecta a las capas superficiales y son inespecíficas de multitud de procesos inflamatorios ulcerativos benignos. Suelen ser uniforma en tamaño, forma, profundidad y distribución.



Imágenes de adición

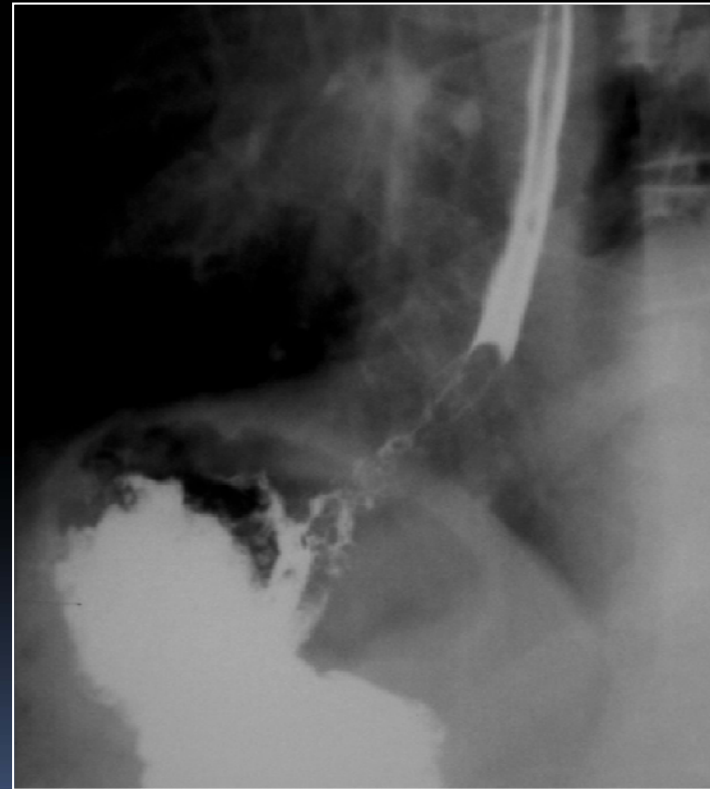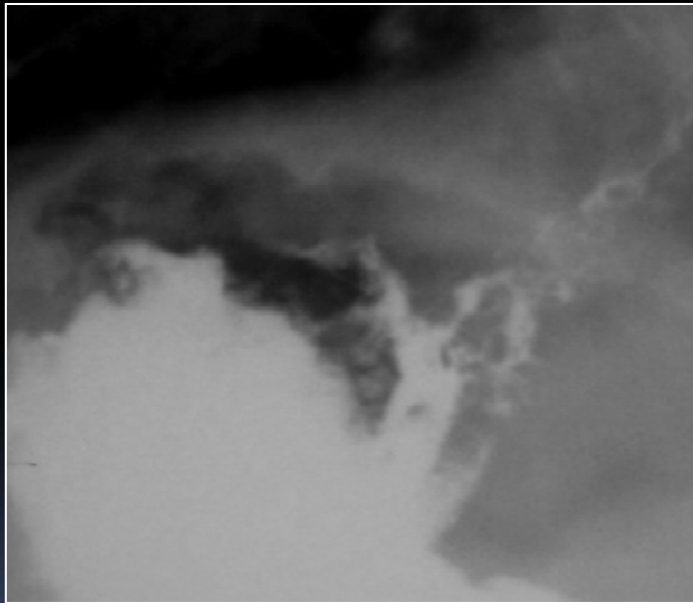
Patrón en empedrado producido por la presencia de úlceras lineales



Enfermedad de Crohn

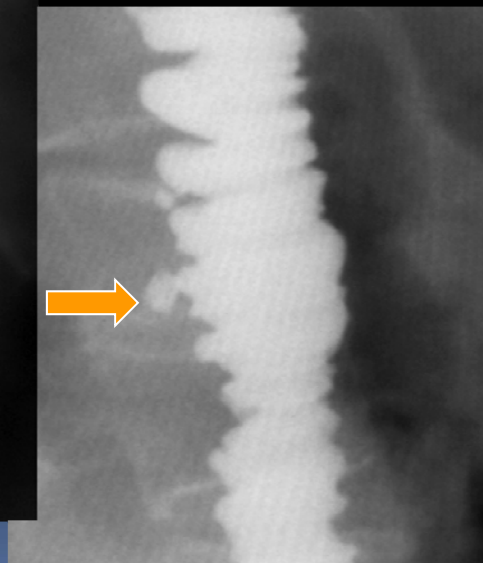
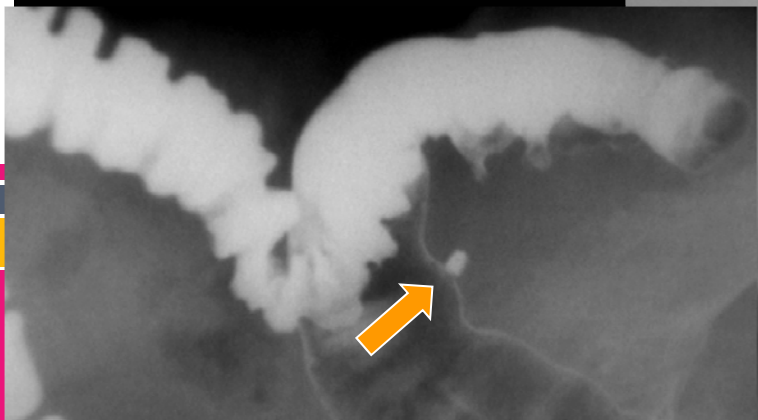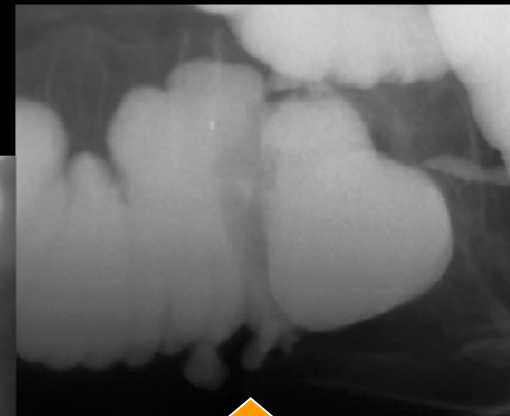
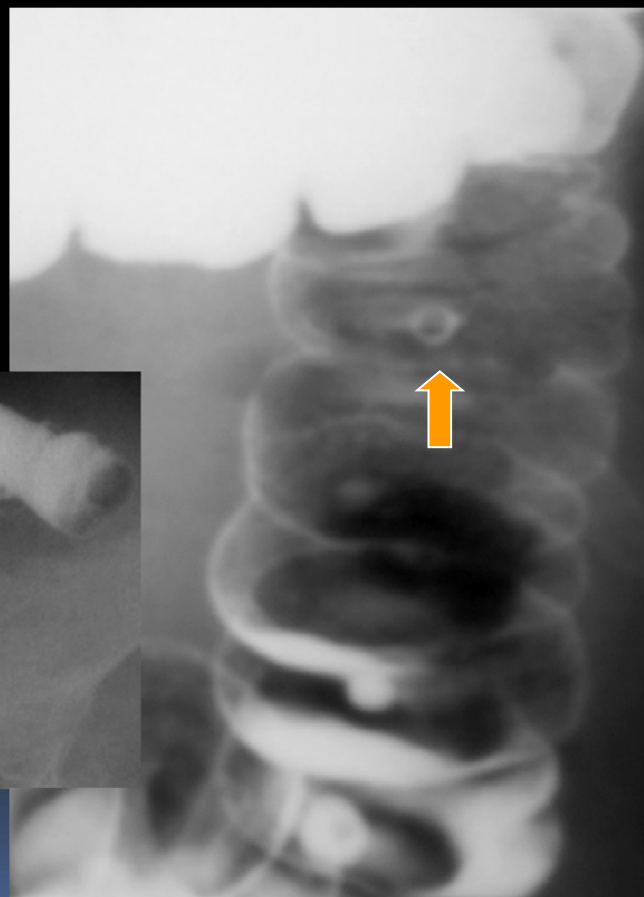
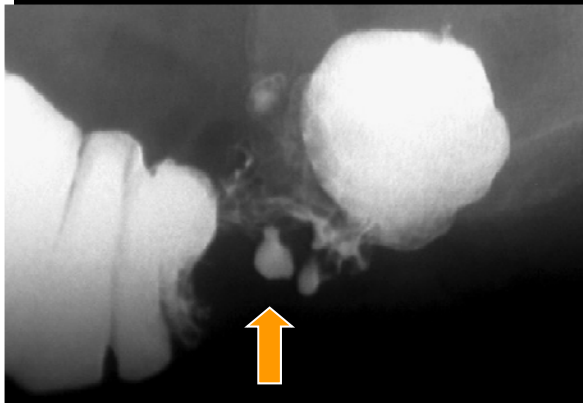Imágenes de adición

Las erosiones de la superficie de los tumores malignos tienen márgenes irregulares, son de diferentes tamaños y profundidades y dan como resultado defectos de repleción muy heterogéneos



Neoplasia gástrica ulcerada

Imágenes de adición



Divertículos

Imágenes de adición gástricas

Entidades patológicas

Pliegues mucosos normales

Úlceras gástricas

Erosiones gástricas superficiales

Crohn

Gastritis(herpética, sífilis,CMV, candidiasis)

Alcohol, antiinflamatorios

Idiopática

Tumores

Imágenes de adición intestinales

Entidades patológicas

Divertículos verdaderos

Duodenales

Yeyunales

De Meckel

Ileales

Pseudodivertículo

Úlcera duodenal gigante

Enfermedad péptica

Divertículos intraluminales

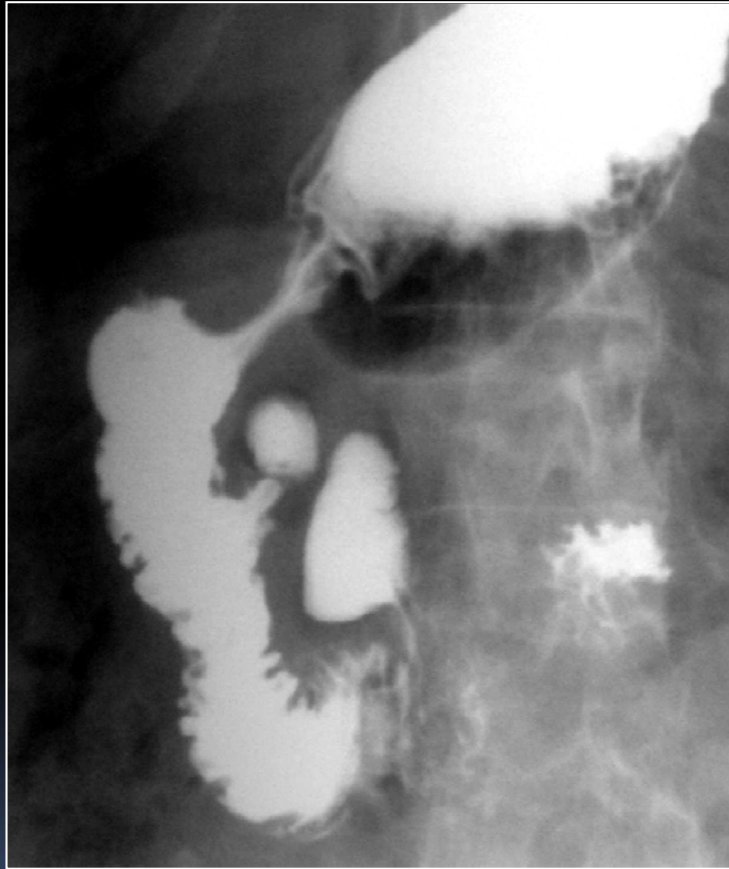Esclerodermia

Enfermedad de Crohn

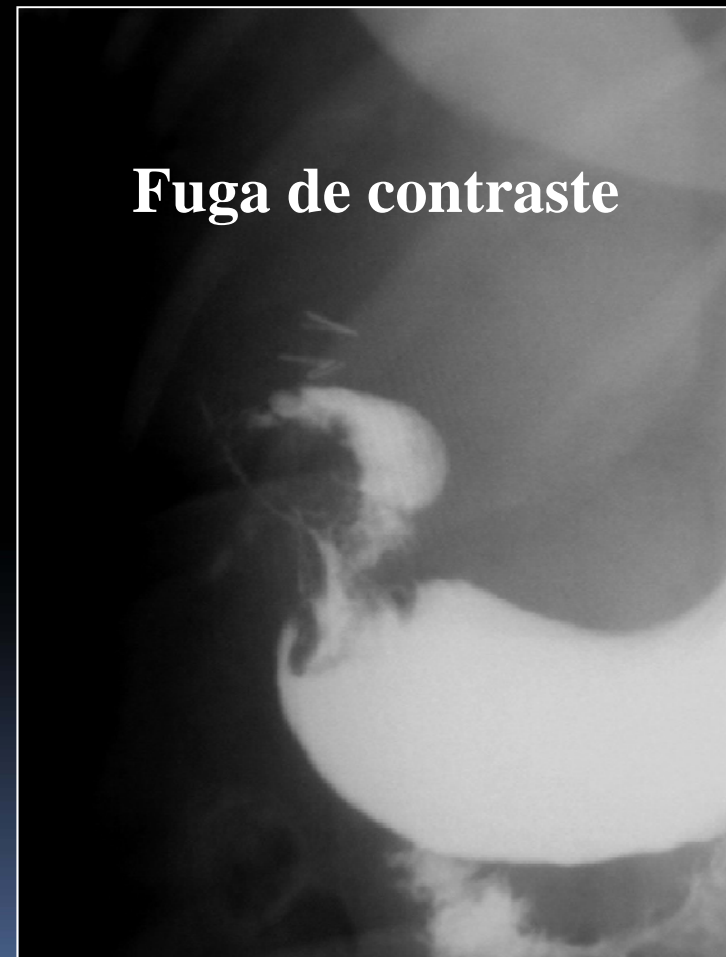Linfoma

Duplicación ileal comunicante

Imágenes de adición



Divertículos



Fuga de contraste

Imágenes de adición del colon

Entidades patológicas

Diverticulosis

Lesiones ulcerativas

Colitis ulcerosa, enf de Crohn,

Colitis infecciosa


Colitis isquémica

Colitis pseudomembranosa

Colitis rádica, cáustica,

Neoplasias

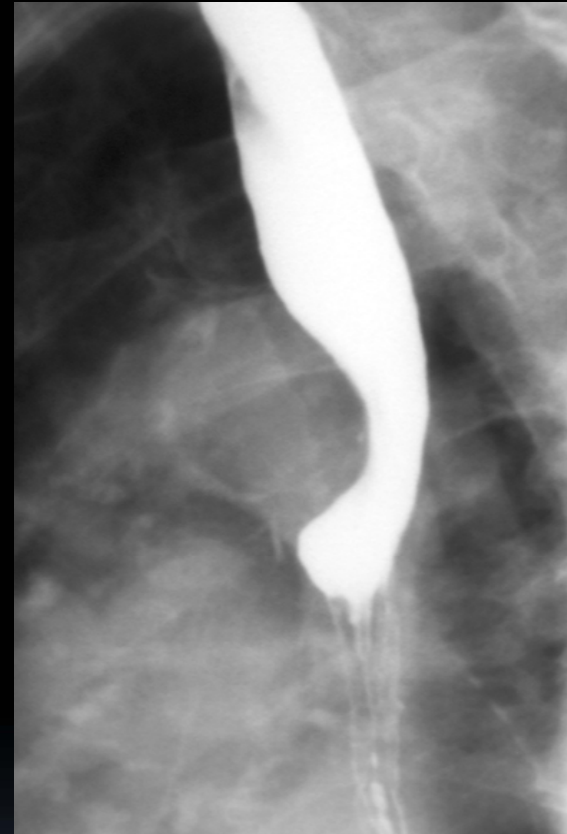
Amiloidosis, ulcera solitaria rectal, Beçhet...




IMÁGENES DE COMPRESIÓN EXTRÍNSECA

Compresión extrínseca

- Distorsión o rectificación de la morfología normal de la superficie del órgano a estudio con o sin desplazamiento del mismo y con o sin invasión.



MUCOSA DESPLAZADA



Compresión extrínseca esofágica

TORÁCICO

CERVICAL

Músculo cricofaríngeo

Plexo venoso faríngeo

Osteofito marginal anterior

Agrandamiento tiroideo

Ganglios linfáticos

Abcesos, hematomas

Estructuras normales (cayado aórtico, bronquio I, vena pulmonar inf I)

Lesiones aórticas (arco Ao D, doble arco Ao, coartación Ao, aneurisma, elongación)

Agrandamiento cardíaco

Subclavia D aberrante

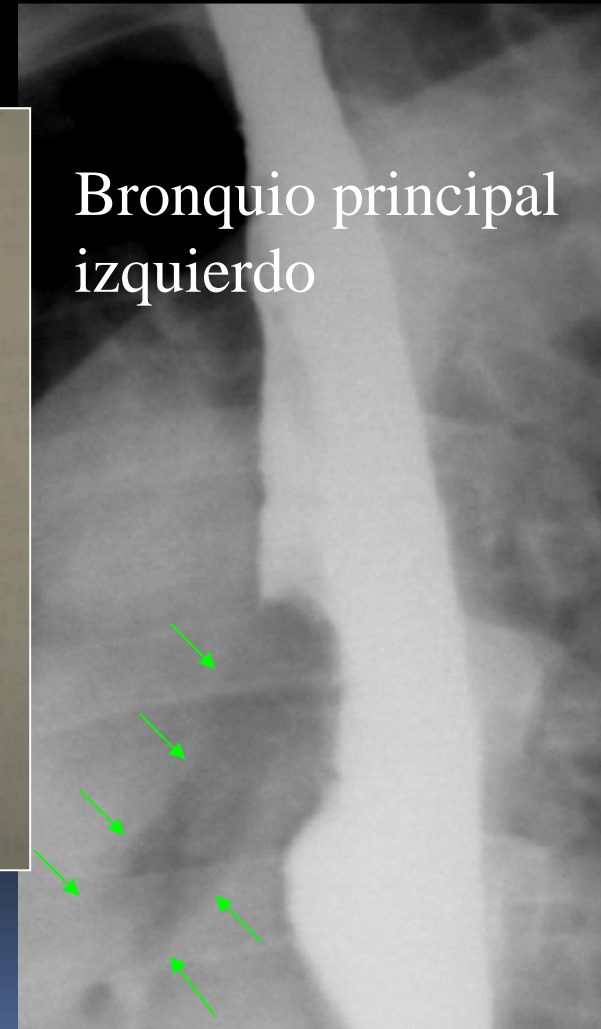
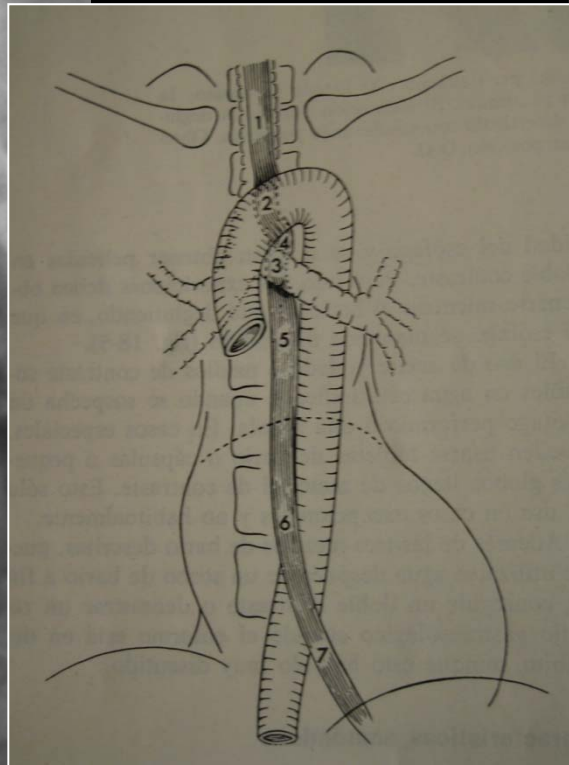
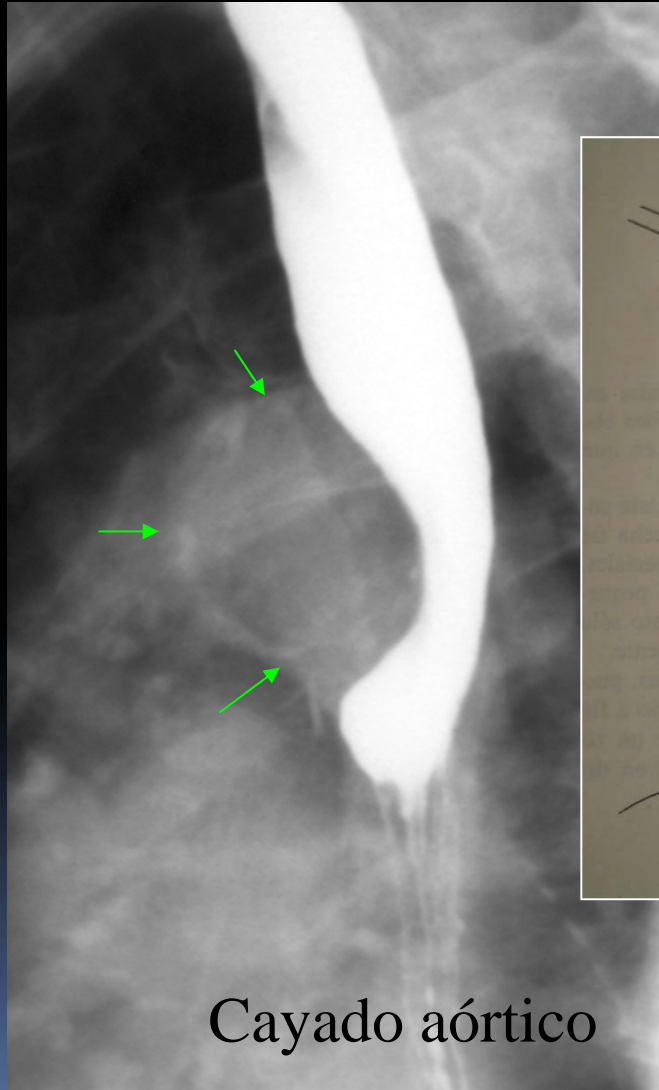
Lesiones pericárdicas

Masas mediastínicas

Adenopatías

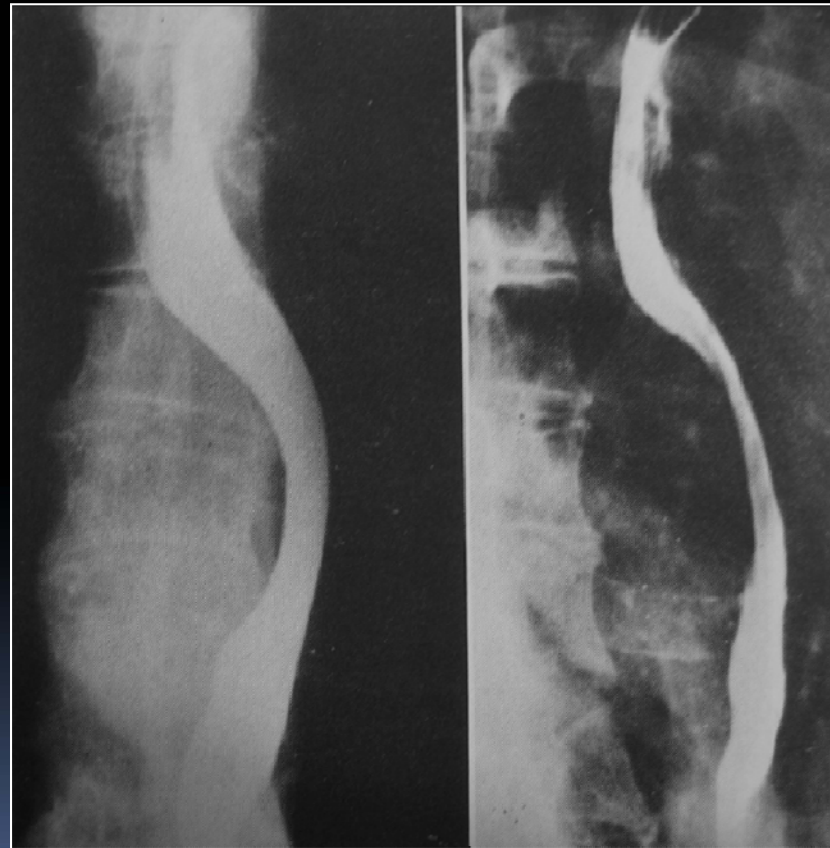Hernia paraesofágica

Compresión extrínseca



Compresión extrínseca

Compresión esofágica por
una masa mediastínica



Compresión extrínseca gástrica

Estructuras normales o aumentadas: Hígado, bazo, flexura esplénica, riñón, Aorta, corazón, aneurisma cardíaco

Masas retrogástricas: Pancreáticas (carcinoma, pseudoquistes, pancreatitis, cistoadenoma), renales, suprarenales, linfoma, ganglios metastásicos,...

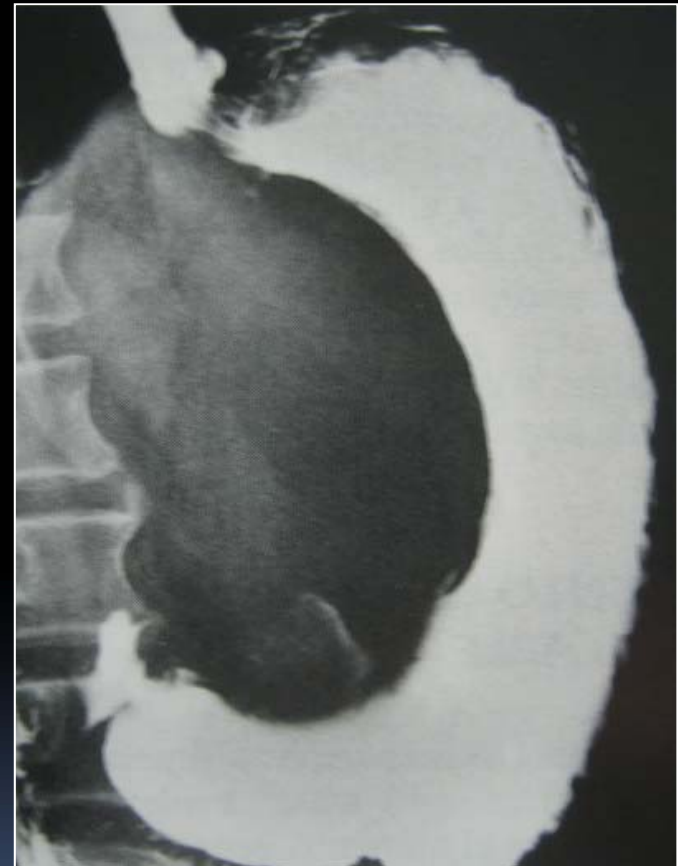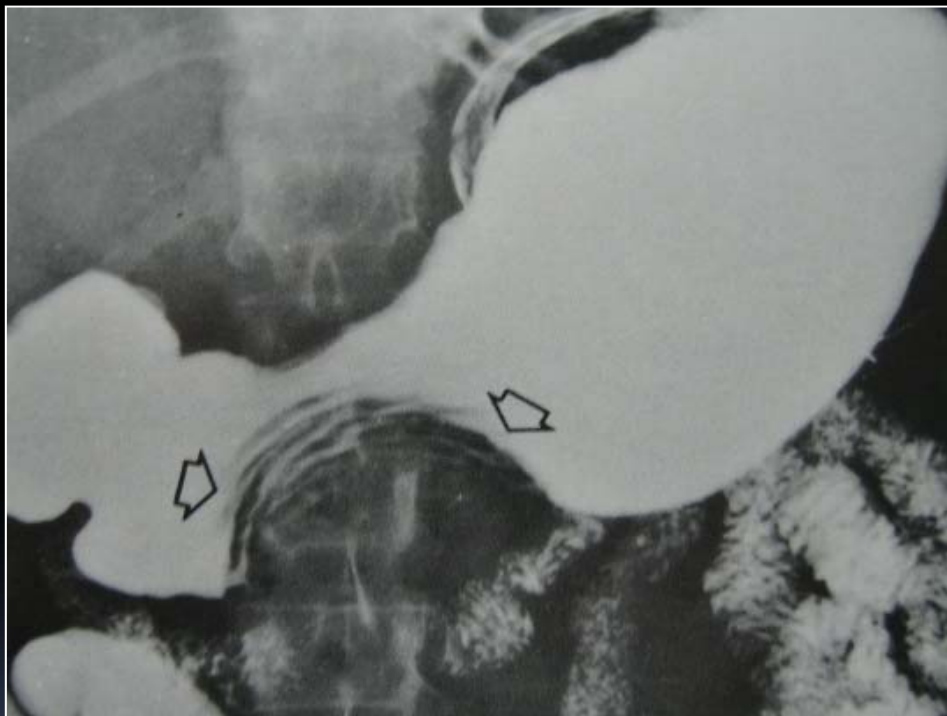
Masas retroperitoneales: Abscesos, hematomas, quistes, neoplasias

Aumento del espacio retrogástrico: obesidad, ascitis, carcinomatosis peritoneal, pseudomixoma peritoneal,...

Aneurisma de Aorta

Quiste de colédoco

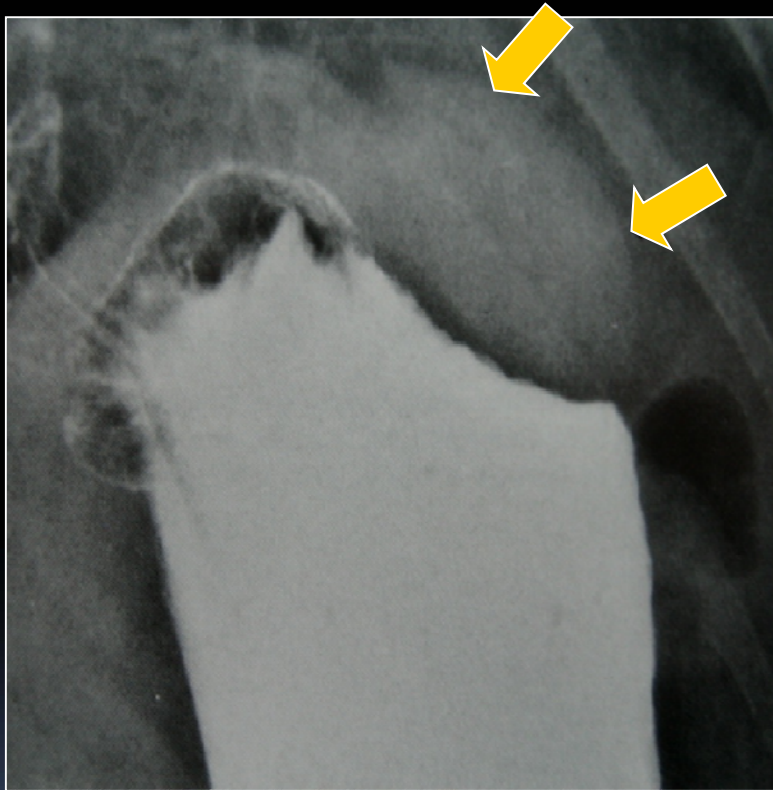
Compresión extrínseca



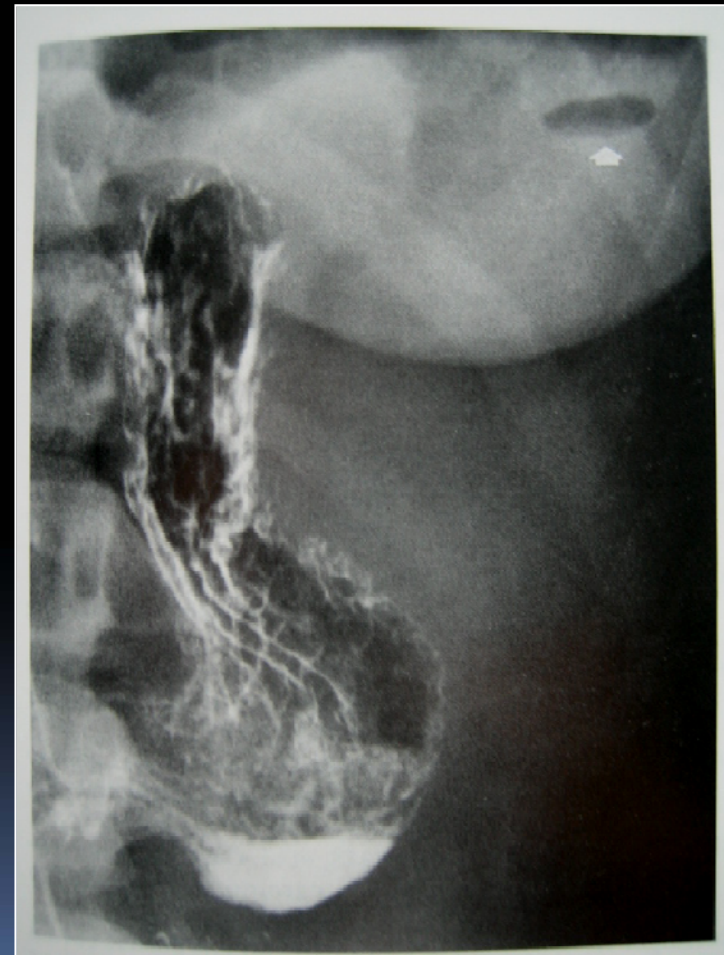Pseudoquiste

Compresión extrínseca

Abceso subfrénico I



Compresión esplénica



Compresión extrínseca duodenal

Vías biliares y vesícula: compresión normal, dilatación, carcinoma, absceso pericolecístico,...

Hígado: hepatomegalia, quiste, tumor,...

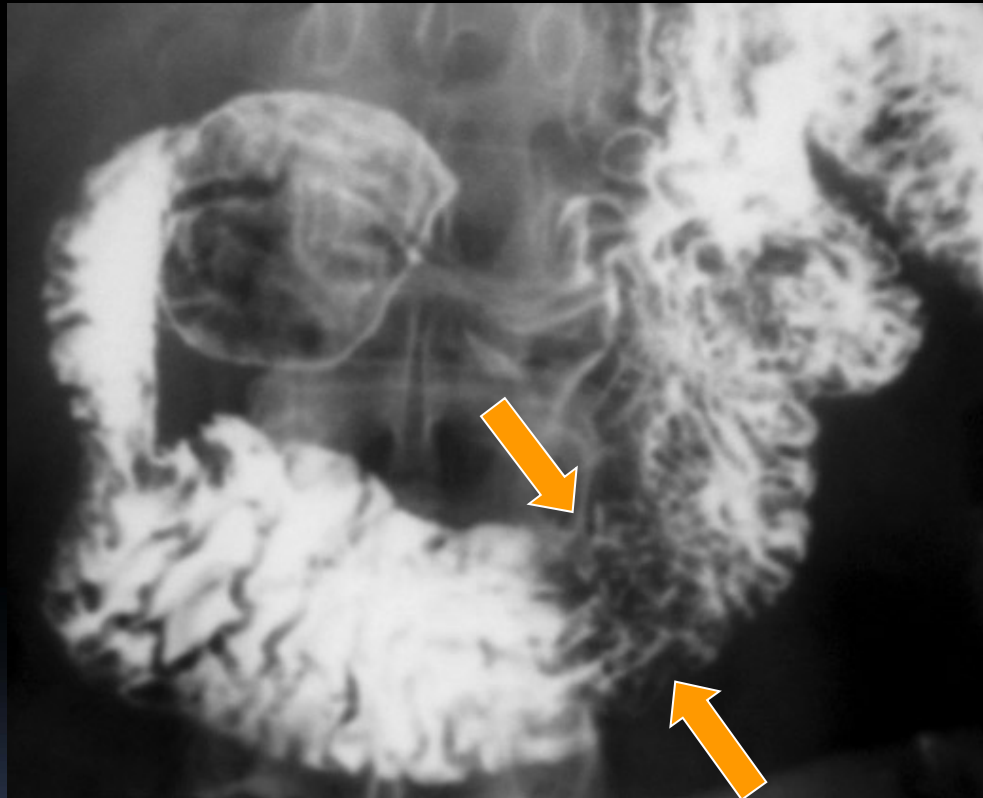Riñón derecho: nefromegalia, quistes, hipernefroma,..

Adrenal derecha: Enf. Addison, tumores

Pancreas: P. anular, carcinoma,..

Estructuras vasculares: varices duodenales, circulación colateral, AAA, pinza aortomesentérica,...

Compresión extrínseca duodenal



Pinza aorto-mesentérica

Compresión extrínseca intestinal

Infiltración o engrosamiento mesentérico: Crohn, tumor carcinoide, paniculitis mesentérica, amiloidosis, tbc, linfoma

Ascitis: hepatopatía, peritonitis, carcinomatosis, linfomatosis

Neoplasias: Tumores primarios del peritoneo, mesenterio y retroperitoneo

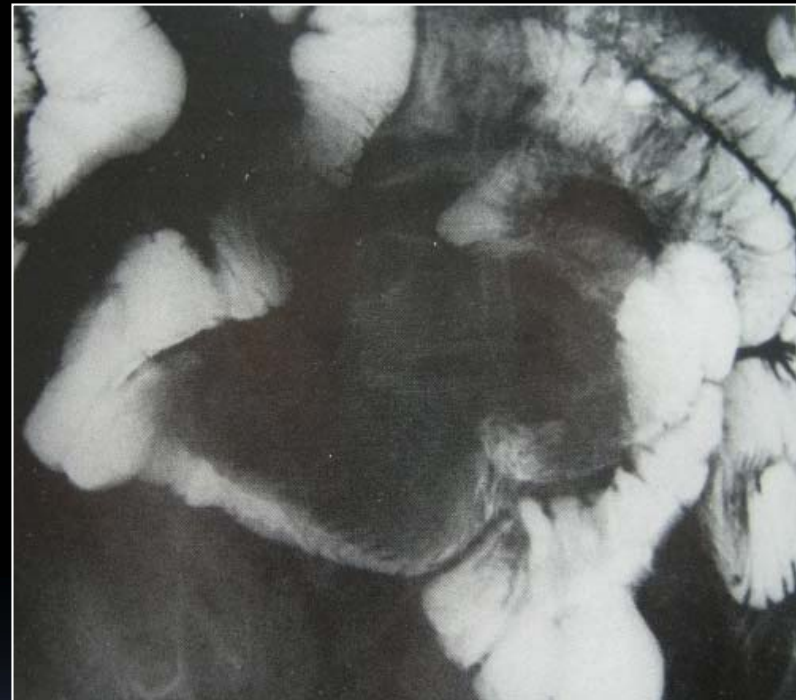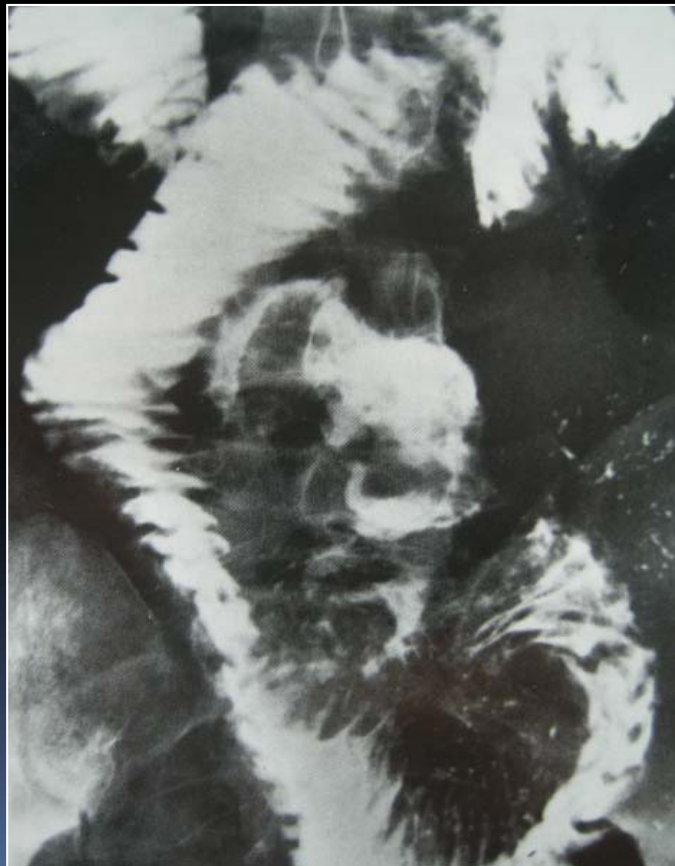Abcesos intraperitoneales y retroperitoneales

Lesiones quísticas

Hernias internas

Compresión extrínseca

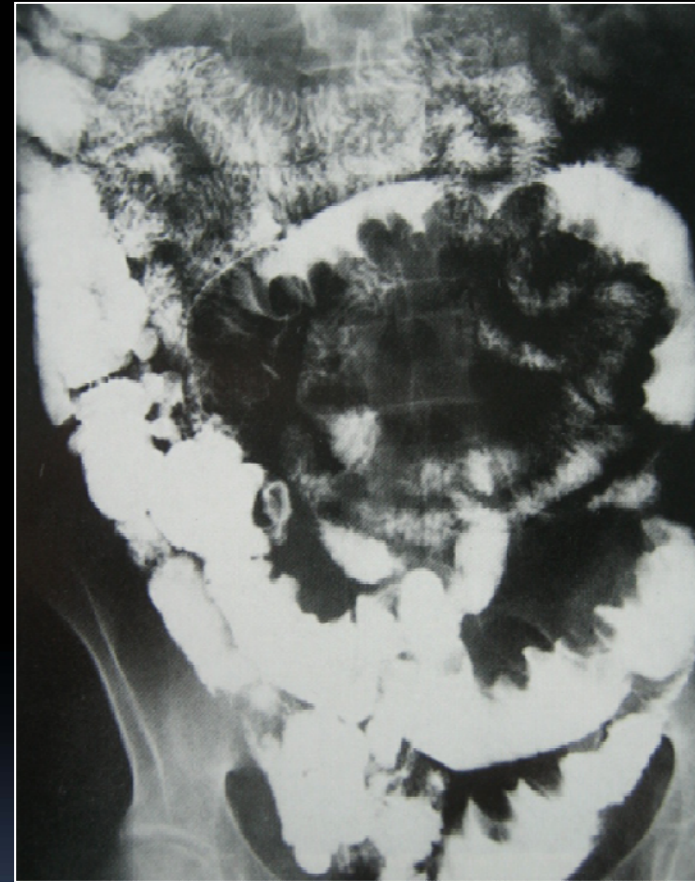
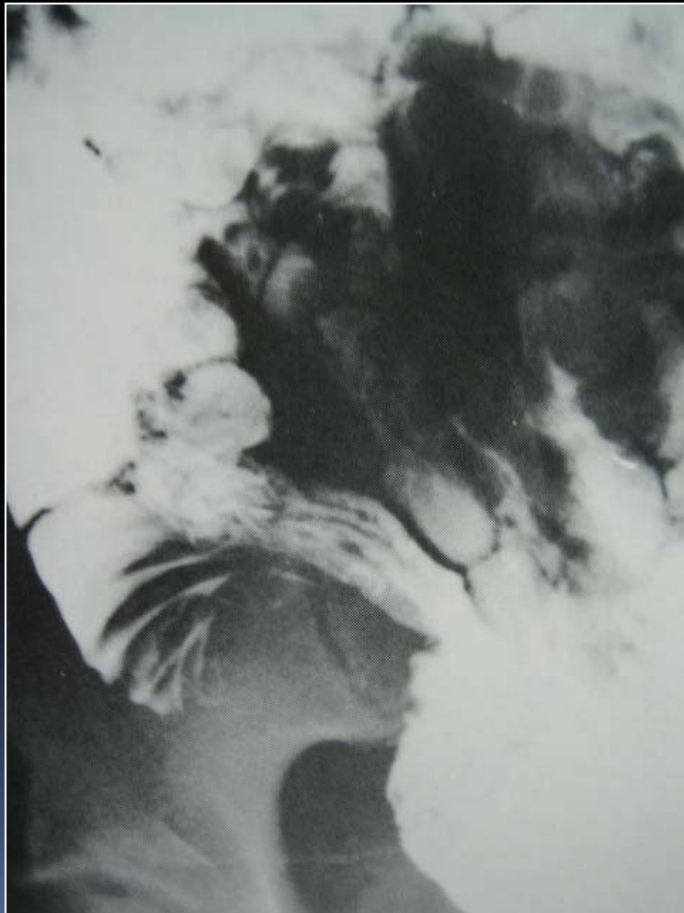Tumor carcinoide



**Paniculitis mesentérica
y adenopatías**

Compresión extrínseca

Apendicitis



Mesenteritis retractil

